UNIVERSITE BIOLOGIE BRETAGNE SANTE LOIRE

UNIVERSITÉ DE NANTES

THESE DE DOCTORAT DE

L'UNIVERSITE DE NANTES
COMUE UNIVERSITE BRETAGNE LOIRE

ECOLE DOCTORALE N° 605
Biologie Santé
Spécialité : « *Biologie, médecine, santé* »

Par
Hélios BERTIN

Étude de l'impact de l'environnement osseux dans le développement des ostéosarcomes des mâchoires, et ciblage thérapeutique sur des modèles précliniques

Thèse présentée et soutenue à Nantes, le 25 mars 2021

Unité de recherche : Laboratoire des sarcomes osseux et remodelage des tissus calcifiés (Phy.Os, UMR 1238)

Rapporteurs avant soutenance :

Pr Chloé BERTOLUS	PU-PH en chirurgie maxillo-faciale	CHU La Pitié Salpêtrière, Paris
Pr François GOUIN	PU-PH en chirurgie orthopédique	Centre Léon Bérard, Lyon

Composition du Jury :

Président :	Pr Pierre CORRE	PU-PH en chirurgie maxillo-faciale	CHU de Nantes
Examinateurs :	Dr Olivia FROMIGUE	CR INSERM	Institut Gustave Roussy, Villejuif
	Dr Franck VERRECCHIA	DR INSERM	Université de Nantes
Dir. de thèse :	Dr Françoise REDINI	DR INSERM	Université de Nantes
Co-dir. de thèse :	Pr Anne GOMEZ-BROUCHET	PU-PH en anatomopathologie	Oncopôle – CHU de Toulouse

Table des matières

Table des matières 2

Liste des illustrations 5

Liste des tables 8

Remerciements 10

Présentations en congrès 13

Liste des abréviations 14

PARTIE 1 : Les ostéosarcomes des mâchoires 17

Généralités 18

Manifestations cliniques et radiologiques 20

Histopathologie 22

Traitement des ostéosarcomes 24

Physiopathologie des ostéosarcomes des mâchoires, revue de la littérature portant sur la biologie des OsM 27

Embryogenèse et biologie du squelette 27

Altérations moléculaires (gènes, voies de signalisation, processus biologiques) 28

Environnement immunologique 33

Angiogenèse 36

Perspectives 38

Article 1 : Revue de la littérature 40

Problématique, objectifs du travail 49

PARTIE 2 : Développement et caractérisation de modèles murins d'ostéosarcomes des mâchoires 50

Expérimentation animale 51

Développement de modèles murins d'OsM à partir de lignées cellulaires tumorales murines et humaines d'ostéosarcome 52
Test de faisabilité 52
Étude de l'effet-dose 53
Comparaison de la cinétique de croissance tumorale entre OsM et OsOL 55

Développement de modèles PDX (patient derived xenograft) 56

Caractérisation histologique 58

Analyse morphométrique 61

Dissémination métastatique 64

Les modèles d'ostéosarcomes en résumé 65

Discussion à propos des modèles 66

Article 2 : Développement et description des modèles 70

PARTIE 3 : Étude du microenvironnement des ostéosarcomes des mâchoires, et comparaison aux os longs 78

Comparaison du microenvironnement des OsM et des OsOL à partir de Tissue Micro-Arrays (TMA) 79
Caractéristiques des patients et des tumeurs, construction des TMA 79
Méthodologie des analyses immunohistochimiques 80
Données cliniques des patients 83
Résultats des TMA 85
Les marqueurs du remodelage osseux 85
Marqueur de la vascularisation 88
Les marqueurs de l'environnement immunitaire 90
Corrélation entre les marqueurs biologiques 102
Résultats des analyses univariées 103
Rappels des principaux résultats 104
Discussion autour des TMA 105

Comparaison du microenvironnement des OsM et des OsOL à partir du modèle animal HOS1544 113
Étude immunohistochimique 113
Résultats indicatifs 114

Raffinements méthodologiques, perspectives 114

PARTIE 4 : Ciblage thérapeutique du microenvironnement : Utilisation de l'acide zolédronique 116

Introduction 117

Tests de faisabilité sur les modèles xénogénique HOS1544 et syngénique MOS-J 119

Utilisation de l'acide zolédronique dans le modèle xénogénique HOS1544 119

Matériel et méthode 119

Effet du ZOL sur le volume tumoral 121

Effet du ZOL sur la dissémination métastatique 123

Effet du ZOL sur le volume osseux tumoral 123

Résultats obtenus avec l'acide zolédronique sur le modèle syngénique MOS-J 128

Efficacité des chimiothérapies sur le modèle HOS1544 130

Effet de l'acide zolédronique en complément de la chimiothérapie dans le modèle HOS1544 132

Discussion autour du ciblage thérapeutique du microenvironnement par les bisphosphonates 137

Conclusion, perspectives 141

Références 143

Liste des illustrations

Figure 1 Présentation clinique des ostéosarcomes des mâchoires
Figure 2 Signes radiologiques des ostéosarcomes des mâchoires
Figure 3 Caractéristiques histopathologiques des tumeurs
Figure 4 Algorithme de prise en charge thérapeutique des ostéosarcomes des mâchoires
Figure 5 Origine embryologique des os du squelette axial et du massif facial
Figure 6 Mécanismes moléculaires en jeu dans le développement des OsM
Figure 7 Représentation schématique de l'environnement immunitaire des OsM
Figure 8 Représentation schématique des interactions existant entre les cellules tumorales d'OS et l'environnement osseux
Figure 9 Cercle vicieux impliqué dans la prolifération tumorale et la résorption osseuse des OS
Figure 10 Résultat des études d'effet dose sur les modèles HOS1544 et MOS-J
Figure 11 Comparaison des volumes tumoraux moyens entre localisation mandibulaire et tibiale dans les modèles HOS1544 et MOS-J
Figure 12 Schéma représentatif de l'élaboration des modèles PDX à partir de pièces tumorales de patients
Figure 13 Développement des OsM sur les modèles murins
Figure 14 Coupe d'OsM développé sur souris NMRI-nude (modèle HOS1544)
Figure 15 Coupe d'OsM développé sur souris C57Bl/6 (modèle MOS-J)
Figure 16 Comparaison histologique de la tumeur parentale avec les modèles PDX
Figure 17 Reconstructions 3D des images de scanner obtenus sur les modèles murins d'OsM HOS1544, MOS-J et PDX AT2015
Figure 18 Reconstructions 3D des images de scanner obtenues sur le modèle PDX AT2015 induit sur les tibias de souris NMRI-Nudes
Figure 19 Coupe pulmonaire mettant en évidence des métastases pulmonaires dans le modèle HOS1544
Figure 20 Immunohistochimie du marqueur RANK sur les TMA d'OsM et d'OsOL
Figure 22 Immunohistochimie du marqueur RANKL sur les TMA d'OsM et d'OsOL
Figure 22 Immunohistochimie du marqueur OPG sur les TMA d'OsM et d'OsOL
Figure 23 Courbes de survie de Kaplan-Meier selon l'intensité du marquage CD146 chez les patients atteints d'OsM
Figure 24 Immunohistochimie du marqueur CD146 sur les TMA d'OsM et d'OsOL
Figure 25 Immunohistochimie du marqueur CD163 sur les TMA d'OsM et d'OsOL
Figure 26 Courbes de survie de Kaplan-Meier selon l'intensité du marquage CD163 chez les patients atteints d'OsM
Figure 27 Analyse statistique du lien existant entre le marquage CD163 et l'âge des patients

Figure 28 Immunohistochimie du marqueur CD68 des cellules géantes multinucléées (macrophages, pré-ostéoclastes, ostéoclastes) sur les TMA d'OsM et d'OsOL
Figure 29 Courbes de survie de Kaplan-Meier selon l'intensité du marquage CD68 chez les patients atteints d'OsM
Figure 30 Immunohistochimie du marqueur $CD8^+$ des lymphocytes T sur les TMA d'OsM
Figure 31 Courbes de survie de Kaplan-Meier selon l'intensité du marquage $CD8^+$ chez les patients atteints d'OsM
Figure 32 Immunohistochimie du marqueur $CD4^+$ des lymphocytes T sur les TMA d'OsM
Figure 33 Courbes de survie de Kaplan-Meier selon l'intensité du marquage $CD4^+$ chez les patients atteints d'OsM
Figure 34 Immunohistochimie des marqueurs PD-1 et PDL-1 des checkpoints immunitaires sur les TMA d'OsM
Figure 35 Mécanisme d'action des bisphosphonates au niveau du squelette
Figure 36 Schéma de l'étude portant sur l'utilisation de l'acide zolédronique dans deux groupes de 32 animaux atteints d'OsM et d'OsOL du modèle xénogénique HOS1544
Figure 37 Volumes tumoraux moyens des animaux traités (ZOL) et des animaux contrôles (CTRL) atteints d'OsM et d'OsOL
Figure 38 Courbes de survie des animaux traités (ZOL) et des animaux contrôles (CTRL) atteints d'OsM et d'OsOL
Figure 39 Nombre de métastases pulmonaires par animal chez les animaux traités (ZOL) et les animaux contrôles (CTRL) atteints d'OsM et d'OsOL
Figure 40 Diagramme en boîtes présentant les résultats de l'effet de l'acide zolédronique sur les volumes osseux mandibulaires chez les animaux traités (ZOL) et les animaux non traités (CTRL)
Figure 41 Diagramme en boîtes présentant les résultats de l'effet de l'acide zolédronique sur les volumes osseux tibiaux chez les animaux traités (ZOL) et les animaux non traités (CTRL)
Figure 42 Reconstructions tridimensionnelles des têtes des animaux obtenues en microscanner chez des souris nudes du modèle xénogénique HOS1544
Figure 43 Reconstructions tridimensionnelles des pattes des animaux obtenues en microscanner chez des souris nudes du modèle xénogénique HOS1544
Figure 44 Schéma de l'étude portant sur l'utilisation de l'acide zolédronique chez 40 animaux atteints d'OsM et d'OsOL du modèle syngénique MOS-J
Figure 45 Volumes tumoraux moyens des animaux traités et des animaux contrôles atteints d'OsM et d'OsOL
Figure 46 Schéma de l'étude portant sur l'utilisation de différentes chimiothérapies dans le modèle d'OsM HOS1544
Figure 47 Effets de l'utilisation de différentes chimiothérapies sur la croissance tumorale dans des modèles d'OsM HOS1544

Figure 48 Schéma de l'étude portant sur l'utilisation de l'acide zolédronique en comparaison à la chimiothérapie dans le modèle d'OsM HOS1544
Figure 49 Évolution des volumes tumoraux au cours du temps en fonction des groupes, modèle d'OsM HOS1544
Figure 50 Courbe de survie de Kaplan-Meier selon les groupes de traitement des animaux
Figure 51 Évolution des volumes tumoraux au cours du temps en fonction des groupes, modèle d'OsM HOS1544

Liste des tables

Tableau 1 Revue de la littérature des marqueurs p53, MDM2, CDK4, PCNA et Ki-67 dans les OS de la tête et du cou

Tableau 2 Revue de la littérature sur les études immunohistochimiques des marqueurs HIF-1α, iNOS, CD34 et VEGF dans les OsM

Tableau 3 Lignées cellulaires murines et humaines utilisées pour le développement des modèles

Tableau 4 Paramètres osseux mesurés dans les mandibules tumorales du modèle HOS1544 et dans des mandibules normales de souris NMRI-Nudes

Tableau 5 Résumé des modèles d'ostéosarcomes des mâchoires et des os longs développés et utilisés dans les expérimentations animales

Tableau 6 Résumé des marqueurs utilisés en immunohistochimie pour l'étude comparative du microenvironnement tumoral des OsM et des OSOL sur les TMA

Tableau 7 Données cliniques des patients analysés sur les TMA

Tableau 8 Valeurs de survie selon l'intensité du marquage RANKL chez les patients atteints d'OsM et d'OsOL

Tableau 9 Valeurs de survie selon l'intensité du marquage CD146 chez les patients atteints d'OsM et d'OsOL

Tableau 10 Valeurs de survie selon l'intensité du marquage CD163 chez les patients atteints d'OsM et d'OsOL

Tableau 11 Valeurs de survie selon l'intensité du marquage CD68 chez les patients atteints d'OsM et d'OsOL

Tableau 12 Valeurs de survie selon l'intensité du marquage $CD8^+$ chez les patients atteints d'OsM et d'OsOL

Tableau 13 Valeurs de survie selon l'intensité du marquage $CD4^+$ chez les patients atteints d'OsM

Tableau 14 Valeurs de survie selon l'intensité du marquage PD-1 chez les patients atteints d'OsM et d'OsOL

Tableau 15 Corrélation entre les biomarqueurs testés sur les échantillons d'OsM

Tableau 16 Résultats des analyses univariées sur la survie globale et la survie sans progression des patients atteints d'OsM et d'OsOL, en fonction des paramètres cliniques et des résultats des études immunohistochimiques

Tableau 17 Résumé des pourcentages de cellules marquées dans les échantillons d'OsM et d'OsOL

Tableau 18 Résultats des volumes osseux mandibulaires des mâchoires tumorales et saines chez les animaux traités (ZOL) et non traités (CTRL)

Tableau 19 Nombre de métastases pulmonaires et rapport d'aires occupées par les métastases sur l'aire pulmonaire analysée dans les différents groupes d'animaux traités et contrôles
Tableau 20 Présentation des volumes tumoraux moyens à J15 dans les quatre groupes d'animaux traités et contrôles

Remerciements

Au Dr Françoise Rédini, qui me soutient (et me supporte) depuis mes premiers pas au laboratoire. Merci pour votre encadrement toujours bienveillant et généreux depuis toutes ces années, pour votre disponibilité et votre rigueur scientifique. Vous avez assemblé les pierres de ce projet sur les ostéosarcomes, et il reste encore beaucoup à construire ensemble.

Au Pr Anne Gomez-Brouchet, pour avoir co-dirigé ce travail de thèse. Je garde un très bon souvenir de mes escapades toulousaines à l'Oncopôle. Derrière le bazar de votre bureau se cachent mes lames de TMA bien sûr, mais surtout un esprit brillant quand il s'agit d'étudier et d'expliquer les tumeurs osseuses. Nous avons encore pleins de projets à mener ensemble.

Au Professeur Chloé Bertolus, c'est un honneur que vous ayez accepté de juger ce travail et d'en être le rapporteur. Votre expertise en matière de cancérologie de la face et de chirurgie reconstructrice sont un exemple pour nous. Merci de représenter si bien notre belle spécialité.

Au Pr François Gouin, membre du jury et rapporteur. Vos connaissances des tumeurs osseuses et votre rigueur chirurgicale forcent l'admiration. Veuillez trouver ici le témoignage de ma reconnaissance et de mon profond respect.

Au Dr Olivia Fromigué, qui suit ce travail depuis ses débuts. Merci pour vos encouragements et conseils prodigués lors des comités de suivi. Merci d'avoir accepté d'être membre du jury et de juger ce travail une dernière fois.

Au Dr Franck Verrecchia, membre du jury de thèse. Je te remercie de juger ce travail de thèse, ainsi que pour ton encadrement au sein de notre équipe et du laboratoire. Merci pour les conseils que tu m'as donnés au cours de mes quelques réunions de labo. Au plaisir de poursuivre ensemble sur cette thématique.

Au Pr Pierre Corre, que je ne remercierai jamais assez pour son soutien dans tous mes projets hospitaliers et universitaires. Ta rigueur chirurgicale et ton humanité sont un exemple pour nous tous. Tu sais tirer le meilleur de chacun de nous et sais entretenir l'esprit d'équipe. Tu es un patron en or. C'est un honneur de t'avoir comme président de ce jury de thèse.

A toute l'équipe de Phy.Os pour l'aide que vous m'avez apportée pour mener à bien ce travail. Spéciale dédicace à Régis pour la culture cellulaire, à Jérôme pour les immunohistos, à Séverine pour les microscans, et aux membres de l'équipe 1 pour leurs encouragements et leurs sourires. Merci à Thanh-Thuy de prendre la suite de ce travail. Un très grand merci à Amandine et toute l'équipe de l'UTE pour votre aide et pour vous être adaptés à mon emploi du temps. Merci aux équipes du Centre de Ressource Biologiques de l'Oncopôle de Toulouse en particulier Sophie Peries. Merci à Bastien Perrot (UMR1246 – SPHERE) pour son appui statistique.

A mes collègues et collaborateurs du service de Chirurgie maxillo-faciale du CHU de Nantes. C'est un plaisir de travailler avec vous chaque jour. Julie, Benoit, Marine, vous êtes la crème de la carcinologie maxillo-faciale. Merci de m'avoir libéré du temps pour mes allers-retours au laboratoire et pour avoir participé à ce projet.

A la fondation des Gueules Cassées pour leur aide financière et leur soutien dans ce projet.

A celles et ceux qui me sont proches, famille, amis, amour, qui m'accompagnent dans ce long parcours hospitalo-universitaire. Pour leur soutien et leur amour malgré la distance et les trop rares occasions de se voir.

« Parce que la science nous balance sa science, science sans conscience égale science de l'inconscience » *(MC Solaar – La concubine de l'hémoglobine – 1994)*

Présentations en congrès

- 51ème congrès de la Société Française de Stomatologie, Chirurgie Maxillo-Faciale et Chirurgie Orale – Lyon sept. 2015 (Communication orale)

- Colloque niche et cancer 2015, Cancéropôle du grand-ouest – Nantes sept.2015 (Poster affiché)

- New Advances in animal Models and preclinical imaging for translational Research in Cancerology – Workshop – Pen-Bron sept. 2015 (Communication orale)

- The Toulouse Onco Week, Toulouse fév. 2016 (poster affiché)

- 1er congrès Niche et épigénétique des tumeurs – Cancéropôle du grand-ouest – mar. 2019 (Poster présenté)

- Journée jeune chercheur – Journée Laennec du CHU de Nantes – Nantes dec. 2019 (prix de communication « ma thèse en 180 secondes »)

Liste des abréviations

3D	Tridimensionnel
API/AI	Adriamycine, cisplatine et ifosfamide
BG	Bas grade
BP	Bisphosphonates
BV	Bone volume
CD	Cluster of differentiation
CDK4	Cycline dependant kinase 4
CDKN2A	Cycline-dependant kinase 2A
CF	Cranio-facial
CMH	Complexe majeur d'histocompatibilité
CPA	Cellule présentatrice d'antigène
CRB	Centre de ressource biologique
CSM	Cellule souche mésenchymateuse
CTLA-4	Cytotoxic T lymphocyte-associated antigen-4
CTRL	Contrôle
DAB	Diaminobenzidine
DF	Dysplasie fibreuse
DMEM	Dulbecco's modified Eagle's medium
DMV	Densité en micro-vaisseaux
DS	Déviation standard
EC	Extra-crânien
EDTA	Éthylène-diamine-acide tétra-acétique
FISH	Fluorescence in-situ hybridization
FMO	Fibromyxome ondontogène
FOJ	Fibrome ossifiant juvénile
GFPO	Groupe Français des Pathologistes spécialisés en pathologies Osseuses
GSF-GETO	Groupe Sarcome Français – Groupe d'Étude des Tumeurs osseuses
H_20_2	Eau oxygénée

HE	Hémalun-Eosine
HIF-1α	Hypoxia-inducible factor-1α
HLA	Human leukocyte antigen
IGF	Insulin growth factor
IHC	Immunohistochimie
ILT	Immunoglobulin-like transcript
INOS	Inducible nitric oxide synthase
IP	Intra-péritonéal
IVP	Ifosfamide, étoposide
LCCG	Lésion centrale à cellules géantes
M1	Macrophage polarisé M1
M2	Macrophage polarisé M2
MDM2	Murine double minute 2
MSC	Mesenchymal stem cells
MTA	Metastatic tumor antigen
MTP-PE	Muramyl tripeptide-phosphatidyl ethanolamine
MTX	Méthotrexate
NC	Non comparé
Néo-CT	Chimiothérapie néo-adjuvante
NK	Natural killer
OIO	Ostéome intra-osseux
OMS	Organisation mondiale de la santé
OPG	Ostéoprotégérine
OS	Ostéosarcome
OsM	Ostéosarcomes des mâchoires
OsOL	Ostéosarcome des os longs
PBS	Phosphate buffered saline
PCNA	Proliferating cell nuclear antigen
PCR	Polymerase Chain Reaction
PD-1	Programmed cell death-1
PDL-1	Programmed cell death ligand-1
PDX	Patient derived xenograft
POP	Prolifération para-ostéochondromateuse

PSM	Poste de sécurité microbiologique
RANK	Receptor activator of NFκB
RANKL	Receptor activator NF of κB ligand
RCN	Rare cancer network
REFCOR	Réseau d'expertise français des cancers ORL rares
SC	Sous-cutané
SCID	Severe combine immunodeficient
SG	Survie globale
SSP	Survie sans progression
SVF	Sérum de veau fœtal
TAM	Tumor associated macrophage
Tb.N	Trabecular number
Tb.Sp	Trabecular separation
Tb.Th	Trabecular thickness
TCG	Tumeur à cellules géantes
TGF-β	Transforming growth factor-β
TIL	T-infiltrating lymphocytes
TMA	Tissue Micro-Array
TRAP	Tartrate-resistant acid phosphatase
TV	Tumor volume
UTE	Unité de thérapie expérimentale
VEGF	Vascular endothelial growth factor
VEGFR	Vascular endothelial growth factor receptor
ZOL	Acide zolédronique

PARTIE 1 : Les ostéosarcomes des mâchoires

Généralités

L'ostéosarcome (OS) est la tumeur osseuse maligne la plus fréquente représentant 40-60% de l'ensemble des tumeurs osseuses, et la troisième cause de cancer chez l'enfant (1,2). Il touche préférentiellement la métaphyse des os longs durant la croissance chez l'enfant et l'adolescent (3). L'ostéosarcome des mâchoires (OsM) est rare, représentant seulement 6% de l'ensemble des OS (3–5). Malgré l'absence de registre de ces tumeurs, l'incidence de l'OsM est estimée à moins de 10 nouveaux cas par an en France. Au niveau du squelette de la face, l'OS se développe principalement au niveau de la mandibule et se distingue de l'OS des os longs (OsOL) en de nombreux points (3,4):

1. Une survenue plus tardive 20 ans plus tard que les OsOL (6–8), avec une médiane de survenue de 35 ans.
2. Un risque de métastase moindre estimé à 4-43% pour les OsM versus 44%-49% pour les OsOL (5). Si 25% des patients atteints d'OsOL présentent des métastases au moment du diagnostic, on estime que 17 à 20% des patients porteurs d'OsM sont métastatiques à 2 ans du diagnostic (3,9).
3. Une meilleure survie globale atteignant 77% à 5 ans pour les patients avec une tumeur localisée et après un geste complet de résection carcinologique (4,9,10).

L'apport de la chimiothérapie néoadjuvante dans les années 70 a considérablement amélioré la survie des patients avec une maladie localisée. Le survie à 5 ans chute néanmoins à 20% chez les patients présentant des métastases au diagnostic ou en rechute (11,12). De plus, la survie des patients atteint d'OS n'a pas évolué ces trente dernières années, il y a donc urgence à développer de nouvelles thérapeutiques (13). L'OS est une tumeur d'origine mésenchymateuse caractérisée par la prolifération de précurseurs ostéoblastiques et la production de matrice ostéoïde faite d'os immature. L'origine des ostéosarcomes primaires reste peu connue. Il n'existe pas de signature moléculaire évidente et l'ostéosarcome est caractérisé par un caryotype complexe (14,15). Les gènes suppresseurs de tumeurs p53 and RB1 impliqués dans le syndrome de Li-Fraumeni et le rétinoblastome sont fréquemment altérés et semblent

impliqués dans l'initiation de la tumeur (16–18). L'irradiation cervico-faciale constitue également un facteur de risque d'OsM, avec un délai moyen de survenue post-irradiation de 9,5 ans et un pronostic sombre (15,1% de survie à 5 ans) (19,20). Certaines tumeurs osseuses bénignes du massif facial peuvent évoluer en OsM, c'est le cas de la dysplasie fibreuse (DF) et du fibrome ossifiant juvénile (FOJ) (21,22). Certains auteurs ont rapporté des cas de traumatisme de la face comme possible facteur étiologique des OsM (23–26). Il est clairement établi que le microenvironnement osseux joue un rôle prépondérant dans le développement, la progression et la chimiorésistance des OS (27–29). Ce microenvironnement local comprend des cellules osseuses, des vaisseaux sanguins, des cellules stromales et un infiltrat immunitaire (30). Les interactions in-vivo entre les cellules tumorales et les cellules de l'hôte restent néanmoins méconnues (31); cependant de nombreuses thérapies ciblant le microenvironnement ont été développées dans le traitement des OS (32). Il existe peu d'études spécifiques du microenvironnement tumoral des OsM (31). Nous supposons que les différences de comportement clinique et biologique entre OsM et OsOL sont dues à un microenvironnement différent entre les deux sites.

Manifestations cliniques et radiologiques

L'OsM se développe le plus souvent sur le corps de la mandibule, suivi par l'angle, la symphyse et le ramus (33). Une tuméfaction mandibulaire (endo- ou exobuccale) ou une masse palpable révèlent souvent la maladie, tandis que les OsOL se manifestent souvent par une douleur voire une fracture pathologique (figure 1) (4,7). Une mobilité dentaire et la paresthésie dans le territoire du nerf alvéolaire inférieur sont des signes cliniques possibles, 50% des patients signalent une extraction dentaire précédant le diagnostic d'OsM (34). Le trismus survient plus tardivement lorsque la tumeur atteint les espaces masticateurs. Compte tenu de la rareté de la maladie, le délai moyen entre les premiers symptômes et le diagnostic de certitude est de 15 semaines (29), à un stade localement avancé (4,35).

Figure 1. Tuméfaction mandibulaire droite chez un patient présentant un ostéosarcome chondroblastique de la mandibule (A). Tuméfaction vestibulaire gauche chez un patient atteint d'OsM (B). Tuméfaction périmandibulaire gauche touchant le versant vestibulaire et lingual de la mandibule (C).

L’exploration radiologique est indispensable pour le diagnostic initial de la maladie, la classification des lésions et le suivi des patients (36). Le scanner cervico-facial et thoracique ainsi que l’IRM sont les examens de référence. Le scanner permet d’apprécier l’extension locale de la tumeur et recherche des métastases pulmonaires. L’IRM permet de déterminer avec précision l’atteinte des tissus mous et l’atteinte osseuse intra-médullaire pour décider des limites de la résection chirurgicale (21,37). L’analyse radiologique des OsM montre le plus souvent des lésions ostéocondensantes, ostéolytiques ou mixtes, ainsi qu’une réaction périostée « en feu d’herbe » dans 65% des cas (figure 2) (36). Dans certains cas la maladie peut être révélée sur des clichés standards sous la forme de résorption radiculaire ou d’élargissement du ligament dentaire (21). La majorité des lésions diagnostiquées en imagerie atteignent 4cm du fait du retard du diagnostic clinique et radiographique (36).

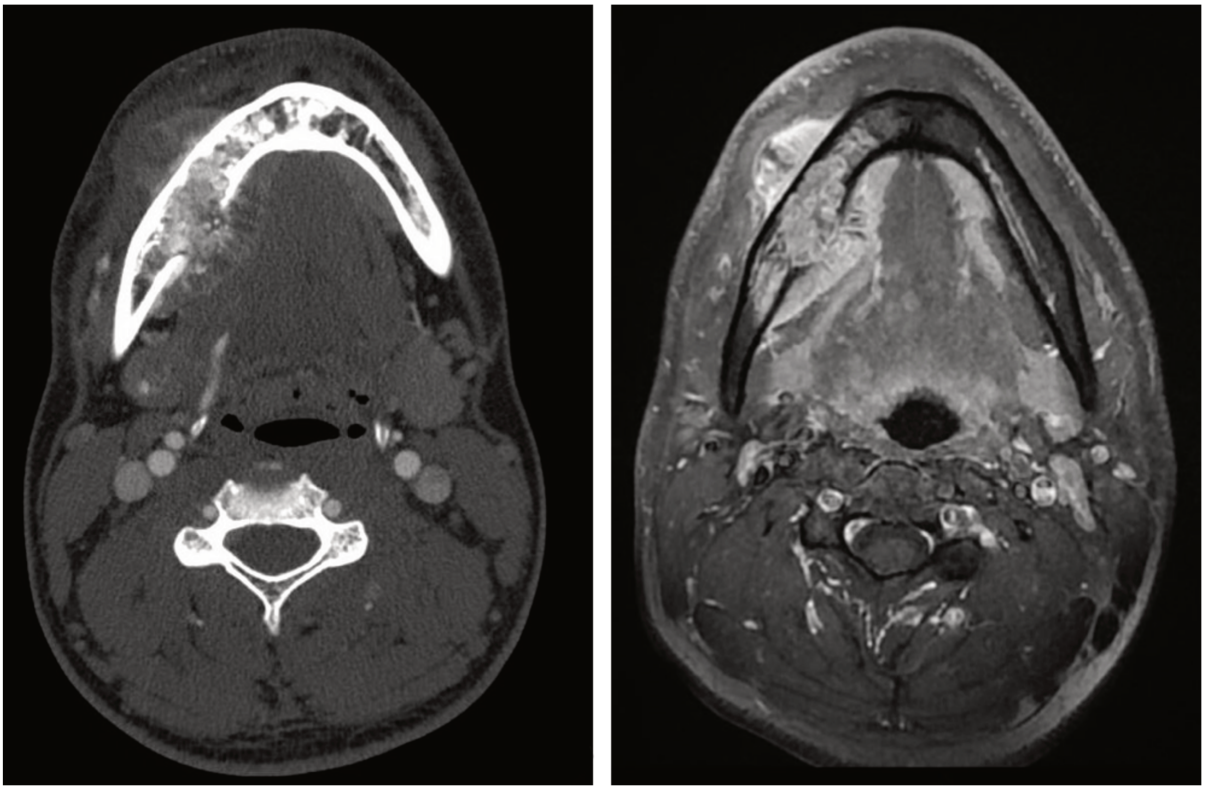

Figure 2. Scanner cervico-facial en coupe axiale mettant en évidence une lésion ostéolytique étendue de la branche horizontale de la mandibule droite associée à une réaction périostée « en feu d’herbe » (A). Même lésion observée en IRM séquence T1 fat-sat montrant un hypersignal médullaire mandibulaire infiltrant les tissus mous péri-mandibulaires sur le versant vestibulaire et lingual (B).

Histopathologie

L'organisation mondiale de la santé (OMS) dans son dernier rapport de 2020 définit trois types d'OS (38). L'OS de haut grade de malignité est le type histologique le plus représenté. En fonction de la quantité de matrice ostéoïde, de cartilage et de collagène produits par la tumeur, il comprend les ostéosarcomes conventionnels (ostéoblastique, chondroblastique, fibroblastique) et d'autres variantes histologiques plus rares (télangiectasique, à petites cellules, épithélioïde, riche en cellules géantes) (figure 3). Ces tumeurs sont dites centrales puisqu'elles touchent la cavité médullaire osseuse. Les OS de bas grade présentent peu d'atypies cellulaires et une néoformation osseuse abondante ; ils comprennent les OS centraux de bas grade et para-ostéaux. Ce dernier constitue une tumeur nodulaire exophytique à base d'implantation large sur la corticale osseuse (21,39). Le grade intermédiaire est constitué par les OS périostés qui apparaissent comme une tumeur de surface sessile se développant entre la corticale osseuse et la membrane interne périostée. La plupart des OsM sont des lésions de haut grade (58-61%) avec une prédominance du sous-type histologique chondroblastique dans 37% des cas (4,7,8); cette forme histologique peut mimer un chondrosarcome (3). De nombreux auteurs affirment que la fréquence des lésions chondroblastiques dans les OsM pourrait constituer un facteur de meilleur pronostic de ces tumeurs par rapport aux OsOL qui sont plus souvent ostéoblastiques (7,40).

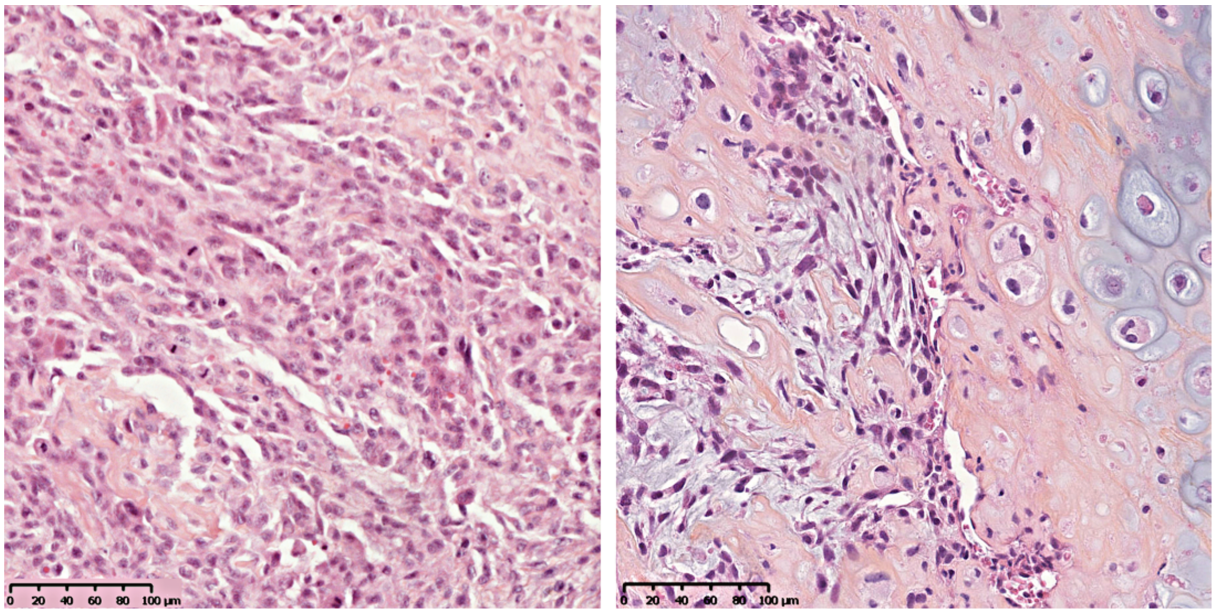

Figure 3. Coupes histologiques d'OsM en coloration à l'hémalun-éosine (HE). Lésion d'ostéosarcome conventionnel avec des cellules ostéoblastiques dans une matrice ostéoïde, nombreuses atypies nucléaires et index mitotique élevé (à gauche). Ostéosarcome conventionnel mandibulaire présentant une importante différenciation chondroblastique et des atypies nucléaires (à droite).

Traitement des ostéosarcomes

Le traitement des OsM est extrapolé à partir de celui des os longs, et cela malgré un manque de données spécifiques et malgré des différences de comportement clinique et biologique entre les deux localisations (4,7,29). De plus ce traitement est variable selon les institutions. Le traitement de référence est la chirurgie de résection carcinologique avec obtention de marges saines (4,7,29,41). L'obtention de marges chirurgicales saines est le principal facteur pronostique du contrôle local de la maladie et de la survie (4,41–44). Si la survie sans récidive peut atteindre 100% à 3 ans après une exérèse complète, celle-ci tombe à 38% en cas de résection incomplète (R1) (29). Chaque centimètre de marge osseuse saine s'accompagne d'une augmentation de 70% de la survie (10). La marge osseuse communément admise dans les OsM est de 20mm sur l'os et 2mm sur les tissus mous (4,6,45). La résection complète de la tumeur demeure compliquée en localisation maxillo-faciale compte tenu de l'anatomie vasculo-nerveuse complexe, et de la proximité de structures vitales (3,6,7). Une exérèse incomplète conduit obligatoirement à une récidive locale de la maladie qui constitue la principale cause de mortalité dans les OsM, et à plus que le risque de développer des métastases (46). Les tumeurs du corps de la mandibule nécessitent une exérèse étendue de la mandibule emportant parfois la face interne de la joue, le plancher buccal ainsi que les structures nerveuses correspondantes (branches du nerf facial, nerf lingual, nerf grand hypoglosse) (4). Les tumeurs du ramus nécessitent l'exérèse complète du condyle mandibulaire. La plupart des auteurs recommandent une reconstruction immédiate maxillo-mandibulaire qui passe le plus souvent par la réalisation d'un lambeau libre (4,29). Quelle que soit l'exérèse tumorale et sa reconstruction, la chirurgie des OsM conduit à des séquelles esthétiques et fonctionnelles importantes et retentissent sur la qualité de vie des patients.

Le traitement multimodal des OsOL est bien établi et repose sur une chimiothérapie néoadjuvante (néo-CT) suivie de la chirurgie d'exérèse et d'une chimiothérapie adjuvante (figure 4). La chimiothérapie couramment utilisée est basée sur des hautes doses de méthotrexate et des associations de cisplatine, ifosfamide, étoposide et doxorubicine (34,47). La chimiothérapie d'induction la plus utilisée en France associe adriamycine, cisplatine et Ifosfamide à des hautes doses de methotrexate pour une

période de dix semaines (protocole API/AI) (48). Chez les patients de plus de 40 ans l'association d'Adriamycine et de Cisplatine est privilégiée (49). Le protocole de chimiothérapie adjuvante est adapté en fonction de la réponse histologique à la néo-CT sur la pièce tumorale (50). La réponse à la chimiothérapie est évaluée sur la pièce d'exérèse ; le statut bon répondeur est défini par un taux de nécrose >90% (score de Huvos et Rosen) ou moins de 10% de cellules tumorales viables (45,51). L'utilisation de la néo-CT est controversée dans les OsM (6). Certaines études ont montré un effet positif de la néo-CT sur la survie sans maladie et la survie globale (5,41,52). D'autres auteurs n'ont pas retrouvé d'effet bénéfique de la néo-CT sur la survie globale et sur la progression tumorale dans les OsM (3,29,53). Si la réponse à la chimiothérapie atteint 38-47% dans les OsOL (54), elle tombe à 27% de réponse favorable dans les OsM (41).

Le recours à la radiothérapie externe est mal défini et sujet de controverse dans les OsM, la littérature retrouvant des résultats variables sur les taux de survie des patients (7,46,52,55). La radiothérapie expose à des complications importantes en localisation maxillo-faciale : échec de la reconstruction par lambeau libre, ostéoradionécrose des mâchoires, trismus et difficultés de réhabilitation implantaire ou prothétique (56–58). Cependant, la plupart des auteurs s'accordent sur l'utilisation de la radiothérapie chez les patients présentant des OsM de haut grade et/ou en cas de marges chirurgicales incomplètes (3,4).

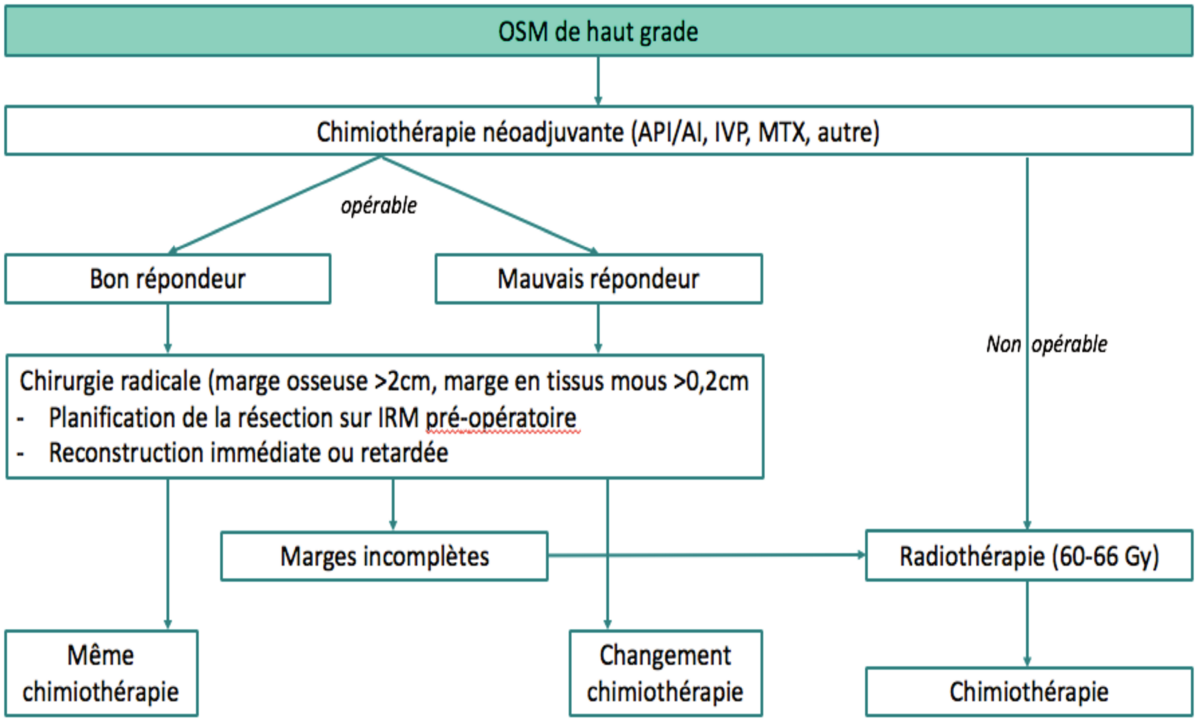

Figure 4. Algorithme de prise en charge thérapeutique des ostéosarcomes des mâchoires. D'après Thariat et al. 2012, 2013 (4,41). API/AI, adriamycine, cisplatine et ifosfamide ; IVP, ifosfamide, étoposide ; MTX, méthotrexate.

Physiopathologie des ostéosarcomes des mâchoires, revue de la littérature portant sur la biologie des OsM

Embryogenèse et biologie du squelette

L'origine embryologique du squelette facial pourrait expliquer en partie les différences observées entres les OsM et les OsOL (40,59). En effet la plupart des os du squelette axial ont une origine mésodermique tandis que la face dérive des crêtes neurales et donc de tissu neuro-ectodermique (60,61) (figure 5). Durant l'embryogénèse, la proéminence mandibulaire se développe à partie de la première arche pharyngienne ; cette arche est secondairement le siège d'une ossification membraneuse donnant naissance à l'os mandibulaire (40). Le condyle de la mandibule subit une ossification enchondrale strictement comparable à celle siégeant dans la métaphyse des os longs ; en revanche il ne représente pas une localisation classique d'OsM. De plus, la survenue plus tardive des OsM à distance de la phase de croissance pubertaire laisse à penser que la croissance osseuse ne représente pas un mécanisme majeur de survenue des OsM (9,10,22). Il n'y a actuellement aucune étude dans la littérature rapportant les différentiels de croissance comme élément majeur des différences observées entre OsM et OsOL.

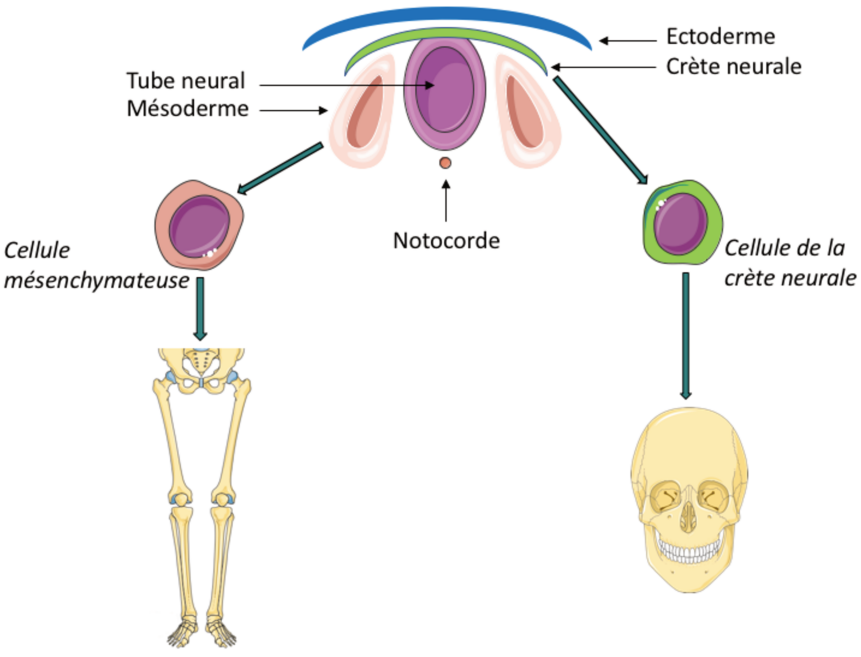

Figure 5. Origine embryologique des os du squelette axial et du massif facial d'après Weber et al. (62) et Simoes Costa et al. (63).

Par comparaison au squelette axial, le massif cranio-facial présente pour principales caractéristiques un remodelage osseux et une régénération plus rapide, expliquant le moindre risque d'ostéoporose dans cette localisation (64,65). Des études ont de plus suggéré une expression différente des marqueurs de différenciation osseuse (66,67).

Altérations moléculaires (gènes, voies de signalisation, processus biologiques)

Un grand nombre de gènes de susceptibilité aux cancers a été identifié dans les OS (15). Les études de séquençage ont montré que l'OS représente la tumeur avec le plus fort taux de mutations et d'altérations génomiques (68,69). La plupart des anomalies concerne les gènes p53 et RB1 avec un taux de mutation de 80-90% et 10-39% respectivement, mais aussi les gènes ATRX, DLG2, RUNX2 et PTEN (70). Il existe peu de données sur les altérations moléculaires impliquées dans les OsM. p53 est un gène suppresseur de tumeurs localisé sur le chromosome 17, il code pour une protéine impliquée dans le cycle cellulaire, l'apoptose et la stabilité génomique (71). Sa mutation peut être transmise ou survenir de novo au cours de l'embryogenèse ou dans les cellules germinales (72). Les études immunohistochimiques ont montré une forte positivité de p53 dans des échantillons d'OsM avec des valeurs comprises entre 46,6% et 88% (73–75). Dans une série de 25 prélèvements d'OsM, Junior *et al.* ont montré une corrélation entre p53 et le grade de malignité des tumeurs, avec 73% de positivité dans les tumeurs de haut-grade versus 36% dans les tumeurs de grade intermédiaire ou de bas-grade (74). Jawad *et al.* ont comparé l'expression de p53 dans des échantillons d'OsM et d'OsOL et n'ont pas trouvé de différence dans l'expression de la protéine (35). Il n'y a actuellement aucune recommandation pour la recherche de p53 dans les OS, à l'exception des cas de cancers multiples personnels ou familiaux à la recherche de syndromes de prédisposition génétique comme le syndrome de Li Fraumeni (76). De plus, il n'existe pas de relation établie entre la délétion ou la mutation de p53 et les données du pronostic et de la survie dans les OS (77).

La protéine MDM2 (murine double minute 2) est une protéine E3-ligase responsable de la régulation négative de l'activité transcriptionnelle de p53 (78). La protéine CDK4 est une kinase indépendante des cyclines impliquée dans la transition du cycle cellulaire (79). Les gènes de ces deux protéines sont localisés dans la région chromosomique 12q13-15 et sont fréquemment co-amplifiés dans différentes tumeurs

dont les OS (80,81). L'expression de MDM2 et de CDK4 a été étudiée dans des échantillons d'OS cranio-faciaux au niveau protéique par immunohistochimie, et au niveau moléculaire par PCR (74,75,82–85). Les niveaux d'expression se sont révélés très variable de 8-100% pour MDM2, et de 33-88,8% pour CDK4, sans corrélation avec le pronostic des patients (figure 6). Cependant, comme démontré dans les OsOL, l'amplification de MDM2 et CDK4 n'est pas observée dans les lésions fibro-osseuses ; ces marqueurs pouvant ainsi constituer un outil pour le diagnostic différentiel entre les OS de bas-grade et les tumeurs bénignes (39,81,86). C'est particulièrement vrai pour le squelette cranio-facial où la distinction histologique entre un OS et une tumeur osseuse bénigne (DF, FOJ) peut se révéler difficile sur des petites pièces issues de biopsies (83,85). De plus, un sous-type histologique particulier d'OsM de haut-grade a montré une co-amplification de MDM2 et RASAL1 (un gène télomérique du chromosome 12) également reportée dans les FOJ (87). La co-amplification de MDM2 et RASAL1 pourrait ainsi constituer une signature moléculaire précoce du risque de transformation d'un FOJ en OsM de haut-grade (83). Parks *et al.* ont étudié le rôle possible de l'ezrine, une protéine intermédiaire entre la membrane plasmique et le cytosquelette impliquée dans les métastases, ainsi que de l'antigène MTA (metastatic tumor antigen) dans 31 échantillons d'OsM sans trouver de lien avec le grade tumoral et le pronostic des patients (88).

L'antigène PCNA (proliferating cell nuclear antigen) et le Ki-67 ont été identifiés comme des biomarqueurs de mauvais pronostic dans les OS (89,90). PCNA est une protéine régulatrice du cycle cellulaire, Ki-67 est un marqueur de la prolifération cellulaire. Junior *et al.* ont montré la présence de marquages immunohistochimiques de PCNA (92%) et Ki-67 (88%) dans 25 échantillons d'OsM de haut-grade et de grade intermédiaire, sans pouvoir corréler ces taux avec la survie des patients (74). Dans une autre étude immunohistochimique Jawad *et al.* ont mis en évidence une expression plus faible de Ki-67 dans les OsM par rapport aux OsOL (moyenne de positivité des noyaux : 13,13 ± 20,41 vs 32,27 ± 25,05, p=0,03), sans lien avec les paramètres cliniques (35). Les résultats des études immunohistochimiques et moléculaires sont présentés dans le tableau 1.

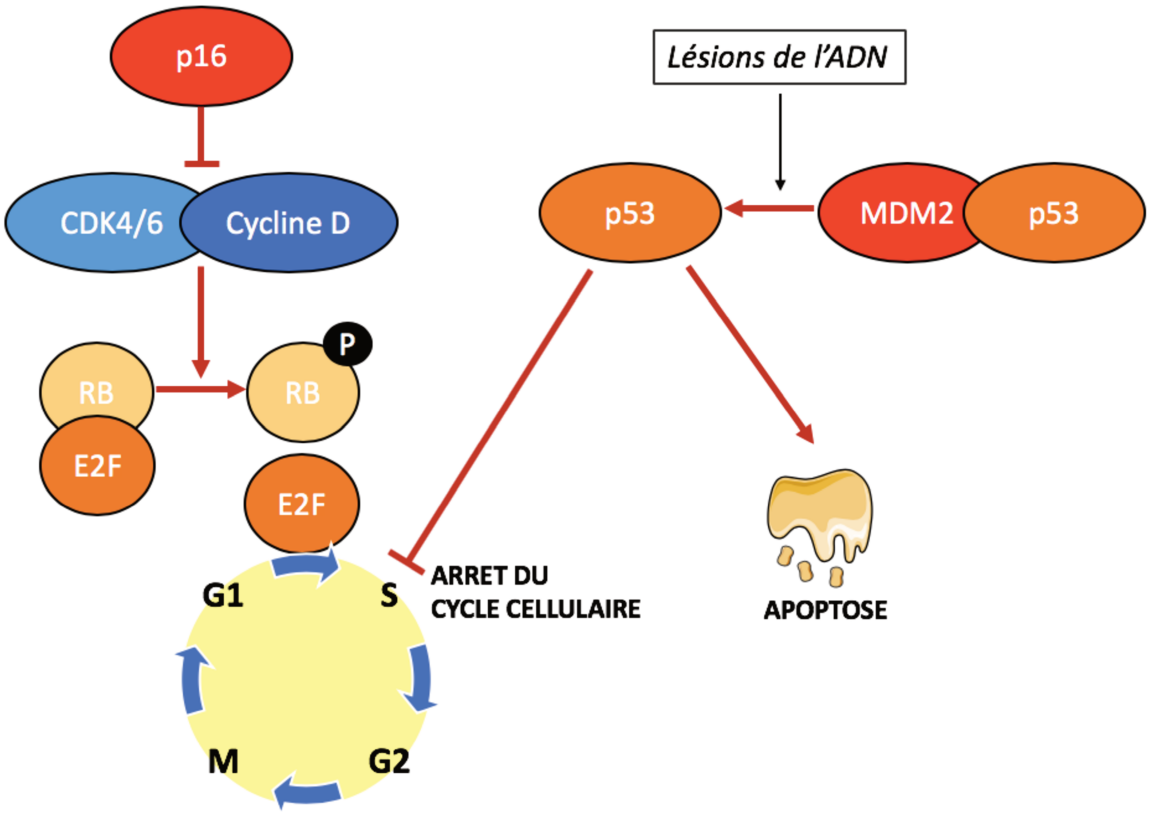

Figure 6. Mécanismes moléculaires en jeu dans le développement des OsM. La protéine p53 agit principalement comme facteur de transcription des gènes régulant le cycle cellulaire, la réparation de l'ADN et l'apoptose. En situation physiologique il existe peu de p53 dans la cellule du fait de l'enzyme MDM2 qui en se liant à p53 induit sa destruction. Sous l'effet d'un stress (lésion de l'ADN, anomalie du cycle cellulaire et anomalie du métabolisme cellulaire), MDM2 se détache de p53 permettant son activation. Il existe une surexpression de MDM2 dans les OS aboutissant à l'inactivation de p53. La protéine p16 inhibe le complexe CDK4/CDK6-cycline chargé de la phosphorylation de la protéine RB. Lorsque la protéine RB n'est pas phosphorylée celle-ci est active et peut se fixer sur le E2F qui constitue un facteur de transcription contrôlant l'expression des gènes indispensables à la phase S de synthèse de l'ADN. La phosphorylation de RB empêche sa liaison à E2F et permet ainsi la transition de la phase G1 à la phase S du cycle cellulaire sous l'action de E2F. L'inactivation du gène de RB, ainsi que des mutations des gènes codant pour p16 et CDK4 sont fréquemment retrouvées dans les tumeurs solides dont les OS.

La protéine p16 est suppresseur de tumeur également connue sous le nom de CDKN2A (cycline-dependant kinase 2A) (figure 6). Elle est impliquée dans la régulation du cycle cellulaire en empêchant le passage de la phase G1 à la phase S (91). La surexpression de p16 est associée aux carcinomes épidermoïdes oraux induits par le papillomavirus humain (HPV) (92), et constitue un marqueur de meilleure

survie à 5 ans des patients (93,94). L'altération de l'expression de p16 pourrait être corrélée à la pathogénie et à la progression des OS (95); elle pourrait ainsi constituer un marqueur prédictif de la réponse pathologique à la néo-CT (96). Dans une étude immunohistochimique de 37 OsM de haut-grade, Asioli *et al.* ont montré une expression nucléaire de p16 dans 56,7% des échantillons, ainsi qu'une corrélation significative entre la négativité de p16 et le risque de mauvais pronostic chez les patients (97).

Étude	*Nombre d'échantillons*	*p53*	*MDM2*	*CDK4*	*PCNA*	*Ki67*	*Grade*	*Positivité dans les lésions bénignes*
Lopes et al., 2001	9	88,8% (IHC)	55,5% (IHC) 66,6% (PCR)	88,8% (IHC) 66,6% (PCR)			Bas Haut Intermédiaire	NC
Junior et al., 2003	25	52,0% (IHC)	24,0% (IHC)	84,0% (IHC)	92,0% (IHC)	88,0% (IHC)	Intermédiaire Haut	NC
Yoshida et al., 2010	3		100% (IHC)	33,3% (IHC)			Bas	1/40 (3,0%) EC PPO
Guerin et al., 2016	36		8,3% (IHC) 35,7% (PCR)			75,0% (IHC)	Haut	0/25 CF (DF et FO)
Hirose et al., 2017	1		100% (IHC and PCR)	100% (IHC and PCR)			Haut	NC
Limbach et al., 2020	11		63,6% (IHC) 25,0% (FISH)	63,6% (IHC)			Bas Haut Intermédiaire	0/14 CF (DF, FO, LCCG, OIO, FMO)
Oliveira et al., 1997	17	46,5% (IHC)					Haut	NC
Jawad et al., 2010	15	80,0% (IHC)				100% (IHC)	Bas Haut Intermédiaire	NC
Total	117	62,1%	29,4% (IHC)	77,5% (IHC)	92,0%	84,2%	Tous	1/79 (1,3%)

Tableau 1. Revue de la littérature des marqueurs p53, MDM2, CDK4, PCNA et Ki-67 dans les OS de la tête et du cou. IHC, immunohistochimie ; PCR, polymerase chain reaction ; FISH, fluorescence in-situ hybridization ; EC, extra-crânien ; POP, prolifération para-ostéochondromateuse ; CF, cranio-facial ; DF, dysplasie fibreuse ; FO, fibrome ossifiant ; LCCG, lésion centrale à cellules géantes ; OIO, ostéome intra-osseux ; FMO, fibromyxome odontogène ; NC, non comparé.

Environnement immunologique

L'infiltrat immunitaire est un facteur clé du microenvironnement complexe des OS (30). Ce microenvironnement produit tous les facteurs nécessaires au contrôle de la prolifération, de la chimiorésistance et de la dissémination des cellules d'OS (28,98,99). L'os et le système immunitaire sont fonctionnellement connectés, la relation entre les deux système est appelée ostéo-immunologie (30). L'identification de l'environnement immunitaire à l'œuvre dans les OsM pourrait permettre de comprendre les différences de comportement clinique avec les OsOL. De plus, l'infiltrat immunitaire pourrait constituer une cible thérapeutique potentielle, comme en témoignent les nombreux essais cliniques utilisant les immunothérapies comme traitement adjuvant dans les OsOL au stade métastatique (100). Les macrophages représentent le sous-type cellulaire le plus représenté dans cet infiltrat immunitaire et assurent des fonctions centrales de l'ostéo-immunologie (30). En particulier les TAMs (tumor associated macrophages) contrôlent l'immunité locale, l'angiogenèse et régulent la migration des cellules tumorales (32). Le sous-type histologique M1 affiche un phénotype pro-inflammatoire et anti-tumoral par la présentation des antigènes tumoraux et l'activation des lymphocytes T (101–103). Des études ont montré l'association des M1 avec une meilleure survie chez les patients atteints d'OsOL (104). A l'inverse le sous-type M2 est anti-inflammatoire, favorise la croissance tumorale et la dissémination métastatique (105–107). Des études immunohistochimiques ont montré l'association significative entre la présence de M2 dans l'infiltrat tumoral des carcinomes épidermoïdes de la cavité buccale et leur association avec la dissémination métastatique et le mauvais pronostic (106,108). Les TILs (T-infiltrating lymphocytes) constituent le second type cellulaire de l'environnement immunitaire; ils représentent une sous-population de cellules T avec une plus grande spécificité immunologique contre les cellules tumorales par rapport aux autres lymphocytes (109). Un sous-type de lymphocytes T $CD8^+/FOXP3^+$ est particulièrement associé à une meilleure survie chez les patients avec un OsOL (104,110). Les TILs sont capables de reconnaitre et de détruire les cellules présentatrices d'antigènes (CPA) portant un effecteur T $CD8^+$ et peuvent moduler la réponse immunitaire des lymphocytes T $CD4^+$ helper. Ces actions peuvent être inhibées par la cellule d'OS elle-même via la sécrétion de molécules immunosuppressives et par l'activation des checkpoints immunitaires (109,111). Les protéines CTLA-4 (cytotoxic T lymphocyte-associated antigen-4) et PD-1 (programmed cell death-1) sont les checkpoints les plus

étudiés en cancérologie (figure 7). Les immunothérapies ciblant PD-1 (pembrolizumab, nivolumab) et CTLA-4 (ipilimumab) sont actuellement à l'étude sur les OS avancés dans des essais de phase I/II (30,100).

Il existe peu d'études sur l'environnement immunologique des OsM. Dans une étude immunohistochimique comparative, Weber *et al.* ont étudié les marqueurs macrophagiques CD68, CD11c et CD163 dans des échantillons d'OsM et d'OsOL (62). CD68 est un marqueur pan-macrophagique capable de détecter les macrophages quelle que soit leur polarisation M1 ou M2 et les ostéoclastes. CD11c est un marqueur plus spécifique du sous-type M1, tandis que CD163 est un marqueur non exclusif du sous-type M2. Les auteurs ont montré une surexpression de CD11c et du ratio CD11c/CD68 reflétant les M1, et une sous-expression du ratio CD163/CD11c reflétant les M2 dans les OsM. Les auteurs ont suggéré que la prédominance du sous-type M1 anti-tumoral dans les OsM pourrait expliquer le moindre potentiel métastatique. Alves *et al.* ont étudié le profil immunitaire $CD4^+$, $CD8^+$, CTLA-4^+ et PD-1^+ par immunohistochimie sur des échantillons d'OsM (112). Les auteurs ont montré une faible expression des lymphocytes $CD4^+$(30%) et $CD8^+$(45%), ainsi que des protéines CTLA-4^+ (4,8%) et PD-1^+(0%). Si un faible taux de lymphocytes $CD8^+$ dans la pièce tumorale est associée à la survenue de métastases et à un mauvais pronostic dans les OS des membres (104), il n'a pas été retrouvé de corrélation entre le profil immunologique et les paramètres clinico-pathologiques dans les OsM (112). Arantes *et al*. ont étudié la présence des antigènes HLAs (human leukocyte antigens) G et E ainsi que de la protéine PDL-1 (programmed cell death ligand-1) dans des OsM de haut-grade par comparaison à de l'os normal (113). Les auteurs ont montré une surexpression significative de ces marqueurs dans 69,2% des échantillons tumoraux par rapport à l'os sain. Ces résultats soulignent la capacité des cellules ostéoblastiques tumorales d'échapper à la réponse immunitaire locale par l'expression d'immunomodulateurs de surface. Les antigènes HLA-G et HLA-E sont des molécules de la voie non classique du complexe majeur d'histocompatibilité (CMH) de classe I exerçant un signal inhibiteur sur les lymphocytes NK (natural killer) et cytotoxiques (114); l'expression de ces molécules a été par ailleurs rapportée dans les carcinomes épidermoïdes métastatiques de la cavité buccale (115,116). HLA-G et HLA-E contrastent avec la voie classique des molécules HLA-1 (HLA-A, -B, and -C) qui présentent l'antigène tumoral au récepteur des lymphocytes T (117) (figure 7).

HLA-A, -B, et -C sont ainsi corrélés à une meilleure survie dans les OsOL (118). L'étude du système HLA dans les OsM pourrait aider au développement de nouvelles approches thérapeutiques.

Des études complémentaires sont nécessaires pour préciser le rôle du microenvironnement immunitaire dans le développement des OsM. Des différences de maturité du système immunitaire pourraient être observées entre l'enfant chez qui surviennent les OsOL et les adultes d'âge mur chez qui surviennent les OsM.

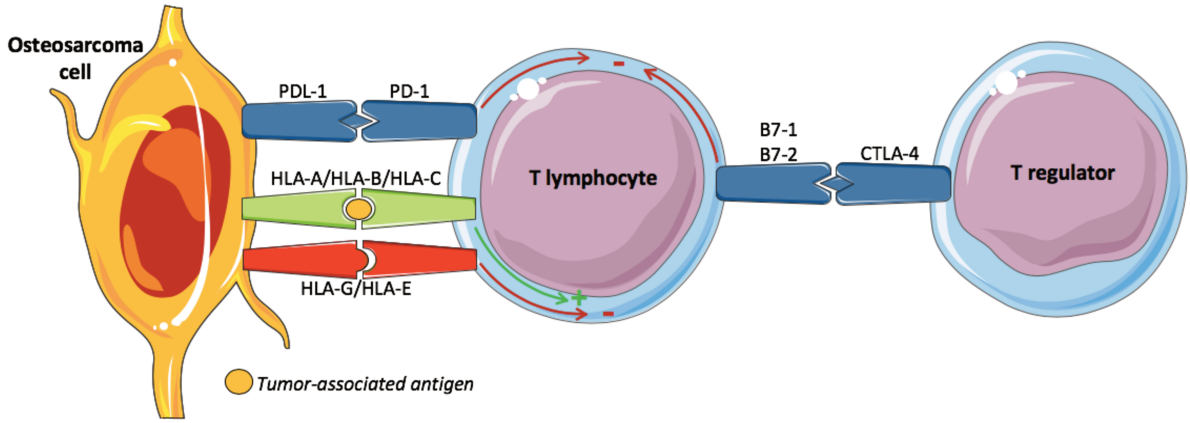

Figure 7. Représentation schématique de l'environnement immunitaire des OsM. PD-1 est une immunoglobuline exprimée par les lymphocytes T, B et NK. PDL-1 correspond au ligand de PD-1 et un membre de la famille des gènes B7. Les cellules d'OS expriment différents membres de la famille B7, dont PDL-1, pour échapper aux cellules immunitaires (104,111,119). La liaison de PDL-1 à PD-1 inhibe la réponse des cellules T entretenant un environnement favorable pour la prolifération tumorale. CTLA-4 est un récepteur glycoprotéique transmembranaire exprimé à la surface des lymphocytes T régulateurs et T mémoires. Il se lie à B7-1 et B7-2 (correspondant à CD80/86 respectivement) sur la CPA (120,121) entrainant l'inhibition fonctionnelle des lymphocytes T et une tolérance immunitaire. HLA-G interagit directement avec ses récepteurs inhibiteurs exprimés à la surface des lymphocytes T et NK : ILT (Immunoglobulin-like transcript)-2, ILT4, KIR2DL4 et CD160 (114). HLA-E se lie aux récepteurs inhibiteurs CD94/NKG2 A qui sont aussi exprimés sur les lymphocytes T et NK entrainant leur inhibition (122,123). HLA-A, -B, et -C se lient à l'antigène tumoral et interagissent avec le récepteur spécifique de l'antigène exprimé par les lymphocytes T $CD8^+$ cytotoxiques et par les cellules NK activant ainsi la réponse immunitaire de ces cellules (117,124).

Angiogenèse

La formation de néo-vaisseaux est nécessaire à la croissance tumorale, l'invasion et la dissémination métastatique dans la plupart des tumeurs solides dont les OS (125,126). L'angiogenèse est régulée par la balance entre des facteurs pro-angiogéniques et anti-angiogéniques ; les facteurs pro-angiogéniques étant habituellement surexprimés dans les OS (127). Parmi les facteurs stimulant l'angiogenèse, le VEGF (vascular endothelial growth factor) est le plus important. Il favorise la croissance des cellules endothéliales, la maturation et la formation de nouveaux vaisseaux en interagissant avec son récepteur transmembranaire (VEGFR) sur les cellules endothéliales (127). L'hypoxie est un stimulus habituel dans les OS, elle agit à travers l'expression de l' HIF-1α (hypoxia-inducible factor-1α) qui forme un facteur de transcription actif du VEGF (127,128). Chen *et al.* ont étudié l'expression de HIF-1α et de la densité en micro-vaisseaux (DMV) (marqués par la marqueur de surface CD34 des cellules hématopoïétiques) dans une étude immunohistochimique sur 25 échantillons d'OsM (129). Les auteurs ont montré une surexpression du marqueur HIF-1α dans les OsM par rapport à des échantillons d'os normal et de lésions osseuses bénignes, ainsi que sa corrélation à la DMV et aux paramètres clinico-pathologiques (taille tumorale, grade histopathologique, récidive). Dans une autre étude immunohistochimiques sur les mêmes échantillons, les auteurs ont montré une surexpression de l'iNOS (inducible nitric oxide synthase) dans les OsM et une corrélation significative aux paramètres cliniques et pathologiques (130). Pour les auteurs HIF-1α et iNOS pourraient promouvoir l'angiogenèse dans les OsM et ainsi constituer des cibles thérapeutiques potentielles. Jawad *et al.* ont comparé le marquage VEGF dans des échantillons d'OsM et d'OsOL et ont montré une moindre expression dans les OsM qui pourrait expliquer le potentiel métastasique plus faible dans les OsM (35) et la moindre réponse à la néo-CT. Les résultats des études immunohistochimiques concernant l'environnement vasculaire sont présentés dans le tableau 2.

Le VEGF semble avoir un effet paradoxal dans les OS. D'une part il est associé aux métastases pulmonaires, un plus haut risque de récidive et une survie défavorable (131,132). D'autre part, l'expression de VEGF augmente la DMV et peut contribuer à la pénétration des chimiothérapies dans la niche tumorale lors de la néo-CT, d'où

l'association du VEGF avec une bonne réponse à la chimiothérapie dans les OsOL (133,134). De nombreuses thérapies ciblant l'angiogenèse sont disponibles comme seconde ligne de traitement dans les OS avancés mais aucune étude spécifique des OsM n'est disponible à ce jour (125,128).

Etude	***Nombre d'échantillons***	**HIF-1α**	***iNOS***	***CD34***	***VEGF***	***Grade***	***Positivité dans les lésions bénignes***
Chen *et al.*, 2008	25	68,0%		Inconnu		Bas Haut	0/15 ON, 1/10 DF
Chen *et al.*, 2007	25		80,0%	Inconnu		Bas Haut	0/15 ON, 2/10 DF
Jawad *et al.*, 2010	15				60,0%	Bas Haut Intermédiaire	NC
Guerin *et al.*, 2016	36			63,9%		Haut	25/25 (DF and FO)

Tableau 2. Revue de la littérature des études immunohistochimiques des marqueurs HIF-1α, iNOS, CD34 et VEGF dans les OsM. ON, os normal; DF, dysplasie fibreuse; FO, fibrome ossifiant; NC, non comparé.

Perspectives

Du fait de la rareté des OsM il existe peu de données sur les facteurs influençant le pronostic et la survie des patients atteints de ces tumeurs. L'identification de marqueurs du microenvironnement spécifiques des OsM pourrait permettre d'expliquer les différences observées entre OsM et OsOL. De plus, de nouvelles thérapeutiques ciblant ces marqueurs permettraient de réduire le volume tumoral et de limiter le recours à une chirurgie mutilante.

L'OS survient dans un microenvironnement osseux complexe, dynamique et hautement spécialisé ; la communication entre les cellules tumorales et cet environnement fait intervenir des cytokines, chimiokines, facteurs de croissance solubles et vésicules extracellulaires (13,28). Toutes ces voies de signalisation peuvent constituer des cibles thérapeutiques potentielles. A côté des composantes immunitaire et vasculaire, le microenvironnement comprend des cellules osseuses (ostéoblastes, ostéocytes, ostéoclastes), des cellules stromales (cellules souches mésenchymateuses (CSM), fibroblastes) et une matrice extracellulaire minéralisée (figure 8). Il n'existe pour l'heure aucune étude décrivant spécifiquement le microenvironnement des OsM. A l'inverse, l'impact de ce microenvironnement sur les OsOL est clairement démontré (27,28). Comme en témoigne l'existence de la triade représentée par l'ostéoprotégérine (OPG), le récepteur RANK (receptor activator of NFκB) et son ligand RANKL, impliquée dans les phénomènes de résorption osseuse et de prolifération tumorale. En effet, les cellules tumorales sécrètent dans leur environnement différents facteurs dont RANKL qui se fixe sur son récepteur RANK à la surface des pré-ostéoclastes favorisant leur différentiation en ostéoclastes matures. Les ostéoclastes ainsi activés dégradent le tissu osseux permettant la libération de facteurs présents dans la matrice osseuse dont le TGF-β (transforming growth factor-β) et l'IGF (insulin-like growth factor) favorables à la prolifération cellulaire tumorale (135,136). L'OPG agit comme un récepteur leurre soluble de RANKL empêchant sa liaison à RANK et donc la dégradation osseuse. La conséquence de ce cercle vicieux est l'augmentation de la prolifération tumorale et une rupture de la balance formation-résorption en faveur de la destruction osseuse (136) (figure 9). Si la triade OPG/RANK/RANKL est impliquée dans les processus pathologiques associés aux inflammations dentaires et péri-apicales (109,137), son rôle dans la physiopathologie des OsM n'est pas clairement établi. D'une manière générale il est probable que le

microenvironnement des mâchoires diffère de la métaphyse des os longs ce qui pourrait expliquer les différences de comportement clinique entre OsM et OsOL, ainsi que de leur réponse thérapeutique.

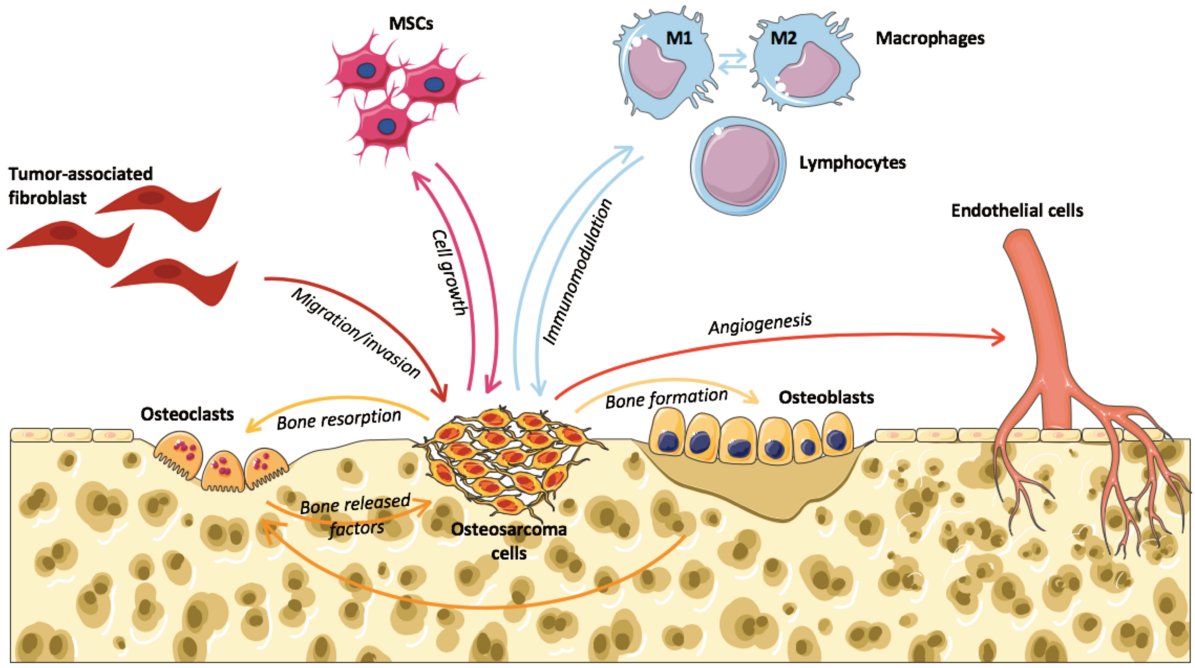

Figure 8. Représentation schématique des interactions existant entre les cellules tumorales d'OS et l'environnement osseux au sein de la niche tumorale. MSCs, mesenchymal stem cells.

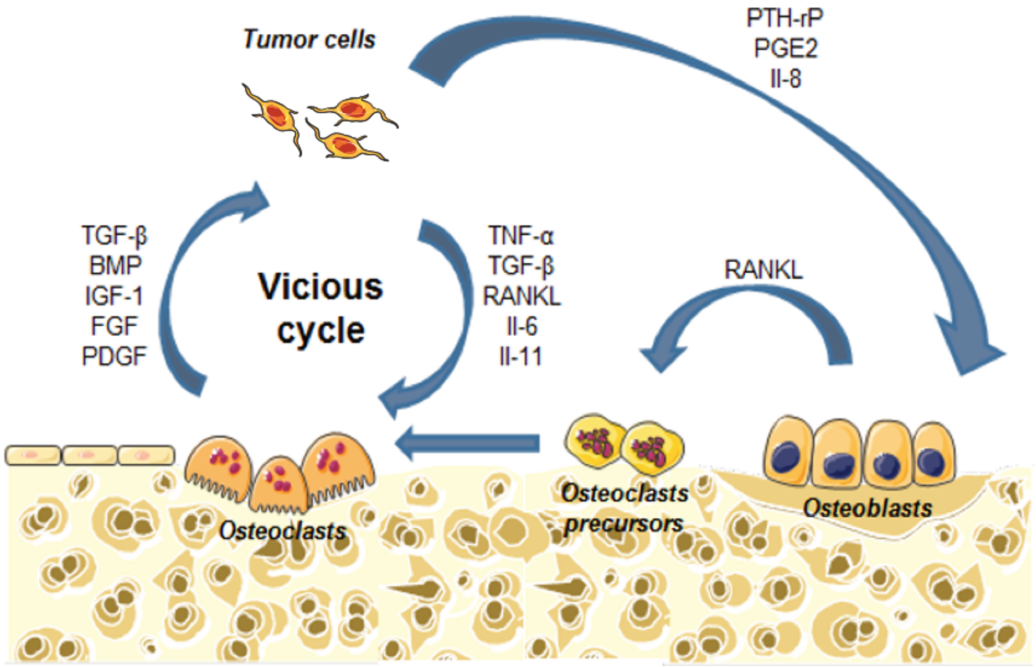

Figure 9. Cercle vicieux impliqué dans la prolifération tumorale et la résorption osseuse des OS.

Article 1 : Revue de la littérature

Critical Reviews in Oncology / Hematology 156 (2020) 103126

Contents lists available at ScienceDirect

Critical Reviews in Oncology / Hematology

journal homepage: www.elsevier.com/locate/critrevonc

European School of Oncology – Review

Osteosarcoma of the jaws: An overview of the pathophysiological mechanisms

Hélios Bertin [a,b,*], A. Gomez-Brouchet [c], F. Rédini [b]

[a] Department of Maxillofacial Surgery, Nantes University Hospital, 1 Place Alexis Ricordeau, 44093 Nantes Cedex 1, France
[b] Bone Sarcoma and Remodeling of Calcified Tisues (PhyOs, UMR 1238), Nantes Medical School, 1 Rue Gaston Veil, 44035 Nantes Cedex, France
[c] Department of Pathology, IUCT Oncopole, Toulouse University Hospital, 1 Avenue Irène Joliot-Curie, 31059 Toulouse Cedex 9, France

ARTICLE INFO

Keywords:
Osteosarcoma
Mandible
Tumour environment
Immunity
Molecular biology
Vascularization

ABSTRACT

Osteosarcoma (OS) is the most common cancer of bone. Jaw osteosarcoma (JOS) is rare and it differs from long-bone OS (LBOS) in terms of the time of onset (two decades later), lower metastatic spread, and better survival. OS is characterized by the proliferation of osteoblastic precursor cells and the production of osteoid or immature bone. OS arises from a combination of genetic aberrations and a favourable microenvironment. This local microenvironment includes bone cells, blood vessels, stromal cells, and immune infiltrates, all of which may constitute potential targets for anti-cancer drugs. Differences in the clinical and biological behaviour of JOS versus LBOS are likely to at least in part be due to differences in the microenvironment between the two sites. The present review provides a brief overview of the known pathophysiological parameters involved in JOS.

1. Introduction

Osteosarcomas (OS) is the most common cancer of bone, accounting for 40–60 % of all primary bone tumours (Lacour et al., 2010; Ottaviani and Jaffe, 2009). It usually affects the metaphysis of the long bones during skeletal growth in children and adolescents (Baumhoer et al., 2014). Jaw osteosarcoma (JOS) is rare, accounting for only 6% of all OS (Baumhoer et al., 2014; Boon et al., 2017; Thariat et al., 2012). It develops mainly in the mandible and it differs from long-bone osteosarcomas (LBOS) in several important ways (Baumhoer et al., 2014; Thariat et al., 2012):

1 JOS tends to be diagnosed approximately two decades later than LBOS (Kontio et al., 2019; Lee et al., 2015; van den Berg and Merks, 2013), at an average age of 35 years.
2 It entails a lower risk of lung metastases, reported to be 20–25 % (Baumhoer et al., 2014; Canadian Society of Otolaryngology-Head and Neck Surgery Oncology Study Group, 2004) for JOS versus 44 %–49 % for LBOS (Boon et al., 2017). Twenty-five percent of patients have primary metastases at the time of the diagnosis in case of LBOS, whereas metastases occur in 17–20 % of patients within two years in case of JOS (Baumhoer et al., 2014; Nissanka et al., 2007).
3 The overall survival rate is better for JOS, with 77 % survival at 5 years for localised disease and after complete resection (Granowski-LeCornu et al., 2011; Nissanka et al., 2007; Thariat et al., 2012).

OS is a disease of mesenchymal cell origin characterized by the proliferation of osteoblastic precursors and the production of osteoid or immature bone. According to the 2013 WHO classification, OS can be classified into high-grade, intermediate-grade, and low-grade lesions (Flechter et al., 2013). Most of JOS are high-grade lesions and include conventional OS (osteoblastic, chondroblastic, fibroblastic) and other rare variants (telangiectasic, small cell, epithelioid, giant cell-rich) depending on the amount of osteoid, cartilage, or collagen produced by the tumour (Fig. 1). The chondroblastic subtype is predominant which may be a factor for the better overall prognosis of JOS compared to LBOS (Lee et al., 2015; Thariat et al., 2012; van den Berg and Merks, 2013). The aetiology of OS remains largely unknown. There is a lack of recurrent molecular alterations, and there is often a complex karyotype (Mirabello et al., 2020; Scotlandi et al., 2020). The tumour suppressor genes p53 and RB1 are frequently altered and they appear to be involved in initiation of the disease (Miller et al., 1996; Toguchida et al., 1992; Wadayama et al., 1994). It has been well established that the bone microenvironment plays a major role in the development, progression,

* Corresponding author at: Department of Maxillofacial Surgery, Nantes University Hospital, 1 place Alexis Ricordeau, 44093 Nantes Cedex 1, France.
E-mail addresses: helios.bertin@chu-nantes.fr (H. Bertin), brouchet.anne@chu-toulouse.fr (A. Gomez-Brouchet), francoise.redini@univ-nantes.fr (F. Rédini).

https://doi.org/10.1016/j.critrevonc.2020.103126
Received 5 July 2020; Received in revised form 18 September 2020; Accepted 2 October 2020
Available online 10 October 2020
1040-8428/© 2020 The Author(s). Published by Elsevier B.V. This is an open access article under the CC BY-NC-ND license (http://creativecommons.org/licenses/by-nc-nd/4.0/).

and chemoresistance of OS (Alfranca et al., 2015; Bouaoud et al., 2019; Rubio et al., 2014). The local tumour environment includes bone cells, blood vessels, stromal cells, and immune infiltrates (Heymann et al., 2019). The in vivo interactions between the tumour cells and the host are still largely unknown (Bertin et al., 2019); however, various anti-cancer drugs have been developed to target the tumour microenvironment in OS (Brown et al., 2018). There have been very few studies to date investigating the tumour microenvironment in JOS (Bertin et al., 2019). The differences observed in the clinical and biological behaviour between JOS and LBOS are likely to be due to differences in the microenvironment between the two sites.

Despite the biological and clinical differences, and due to the lack of specific data, the treatment of JOS is extrapolated from that for LBOS, and it can vary between institutions (Bouaoud et al., 2019; Lee et al., 2015; Thariat et al., 2012). The primary treatment of JOS is radical surgical removal with clear margins (Bouaoud et al., 2019; Lee et al., 2015; Thariat et al., 2013, 2012). The margin status is considered to be the most important factor for local control and survival (Canadian Society of Otolaryngology-Head and Neck Surgery Oncology Study Group, 2004; Jasnau et al., 2008; Smith et al., 2003; Thariat et al., 2013, 2012). The 3-year disease-free survival rate can reach 100 % with complete resection (R0), falling to 38 % in case of incomplete removal (R1) (Bouaoud et al., 2019). With LBOS, multimodal treatment is well established and based on neoadjuvant chemotherapy (neo-CT) followed by surgical resection and adjuvant chemotherapy. The most commonly used chemotherapy drugs are high-dose methotrexate, and associations of cisplatin, ifosfamide, etoposide, and doxorubicin (Luetke et al., 2014; Patel et al., 2002). The adjuvant chemotherapy protocol is based on the histological response to the neo-CT on the resected specimen (Crenn et al., 2017). Due to a lack of specific data, the use of neo-CT is controversial in JOS (Kontio et al., 2019). Some studies indicate that there is a significant positive effect of neo-CT on disease-free and overall survival (Boon et al., 2017; Smeele et al., 1998; Thariat et al., 2013). Other studies have failed to show a beneficial effect of neo-CT on overall survival and on tumour progression in JOS patients (Baumhoer et al., 2014; Bouaoud et al., 2019; Kassir et al., 1997). While the response to chemotherapy usually reaches 38–47 % in LBOS (Piperno-Neumann et al., 2020), the rate of favourable responses drops to 27 % in JOS (Thariat et al., 2013). The use of adjuvant radiation therapy for JOS is also a matter of controversy and not well defined, with variable results on survival reported in the literature (Guadagnolo et al., 2009; Lee et al., 2015; Petrovic et al., 2019; Smeele et al., 1998). Furthermore, radiotherapy exposes to significant complications in the head and neck region, including failure of the reconstruction with free flaps, osteoradionecrosis, trismus, and complications in dental rehabilitation (Chen et al., 2020b; Koudougou et al., 2020; Mijiti et al., 2020). However, most authors agree that adjuvant radiotherapy should be considered in case of positive margins or high-grade OS (Baumhoer et al., 2014; Thariat et al., 2012).

Due to the rarity of JOS, there is limited data regarding the factors that influence the prognosis or survival in patients with these tumours. Identification of predisposing factors and markers in the tumour microenvironment could allow for a better understanding of the biological and clinical differences between JOS and LBOS. Furthermore, new targeted therapies could be developed against these markers to reduce the tumour volume and to limit the need for damaging surgery. We here present an overview of the state of knowledge regarding the specific tumour microenvironment of JOS.

2. Embryogenesis

The embryological origin of the gnathic bones could account for many of the differences between LBOS and JOS (Baumhoer, 2017; Hameed et al., 2020). Indeed, most of the bones of the skeleton are of mesodermal origin, whereas the craniofacial skeleton originates from neural crest. During early embryogenesis, a mandibular prominence develops from the first pharyngeal arch; this arch subsequently undergoes a membranous ossification to form the mandibular bone (Baumhoer, 2017). The condyle region undergoes endochondral ossification, as in the long bones, although it does not represent a usual location for JOS development. Furthermore, the later onset of JOS in non-growing skeleton suggests that bone growth is not a major factor for JOS development (Chaudhary and Chaudhary, 2012; Granowski-LeCornu et al., 2011; Nissanka et al., 2007). Indeed, no studies to date in the literature have reported that the differential growth pattern is a key factor for the biological differences observed between JOS and LBOS.

3. Molecular alterations (genes and pathways)

A number of high-interest cancer-susceptibility genes have been identified in osteosarcoma (Mirabello et al., 2020). Whole-genome sequencing studies have shown that OS has exceptionally high rates of mutations and genomic alterations (Chen et al., 2014; Perry et al., 2014). Most of these alterations involve the p53 and RB1 tumour suppressor genes (80–90 % and 10–39 %, respectively), and to a lesser extent also the ATRX, DLG2, RUNX2, and PTEN genes (Bousquet et al., 2016). There have been few reports to date of the molecular alterations

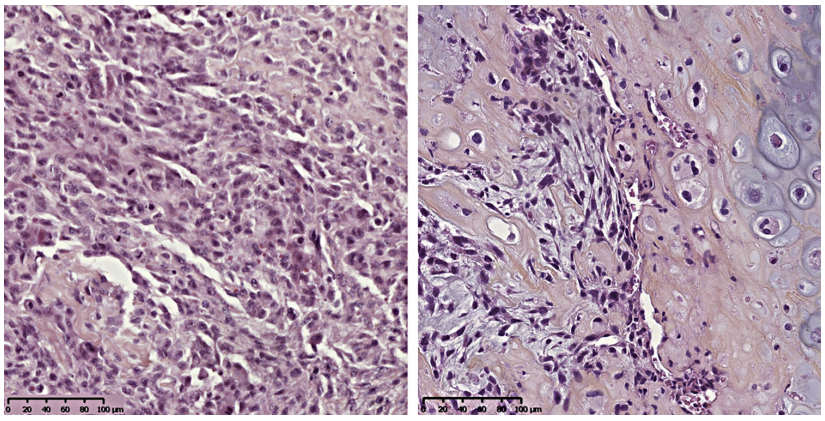

Fig. 1. Haematoxylin-eosin staining of a JOS section. Conventional osteosarcoma features with osteoblastic tumour cells in an osteoid stroma, various nuclear atypia with a high mitotic index (left). Conventional osteosarcoma with substantial chondroblastic differentiation and nuclear atypia (right).

that occur in JOS. The p53 tumour suppressor gene is located on chromosome 17 and it encodes protein isoforms involved in the cell cycle, apoptosis, and genomic stability (Surget et al., 2013) (Fig. 2). TP53 mutations can be inherited or they can arise from mutations early in embryogenesis or in germ cells (Ginat et al., 2018). Immunohistochemical studies have found a high positivity for p53 in JOS samples, ranging from 46.6–88% (Junior et al., 2003; Lopes et al., 2001; Oliveira et al., 1997). In a series of 25 head and neck OS, Junior et al. found a significant correlation between p53 levels and the grade of malignancy, with 73 % positivity for high-grade tumours versus 36 % for intermediate- and low-grade JOS (Junior et al., 2003). Jawad et al. compared the expression of p53 in LBOS and JOS samples and they found no statistical difference in protein levels (Jawad and Abdullah, 2010). There is currently no recommendation for testing p53 in OS, except in cases of personal or family history of cancers to investigate a genetic predisposition (e.g., Li-Fraumeni syndrome) (Kratz et al., 2017). Furthermore, there is no clear relationship between p53 deletion or mutation and clinical outcomes in OS (Wunder et al., 2005).

MDM2 (murine double minute 2) is an E3 ligase that negatively regulates the transcriptional activity of p53 (Deb, 2003). CDK4 is a cyclin-dependent kinase implicated in cell cycle progression (Lee and Yang, 2003) (Fig. 2). These two genes are located on the chromosomal region 12q13−15 and they are frequently co-amplified in various malignancies, including OS (Mejia-Guerrero et al., 2010; Wunder et al., 1999). Expression of MDM2 and CDK4 has been investigated in craniofacial OS samples at the protein (immunohistochemistry) and transcript (PCR) levels (Guérin et al., 2016; Hirose et al., 2017; Junior et al., 2003; Limbach et al., 2020; Lopes et al., 2001; Yoshida et al., 2010). Various expression levels were found in JOS, ranging from 8 to 100 % for MDM2, and from 33 to 88.8 % for CDK4, with no correlation with the prognosis in patients. However, as observed in LBOS, amplification of MDM2 and CDK4 was not observed in benign fibro-osseous lesions, thus making it a valuable tool for differential diagnosis between low-grade OS and benign tumours (Dujardin et al., 2011; Jo and Doyle, 2016; Mejia-Guerrero et al., 2010). This is particularly the case for craniofacial bones, for which distinction between OS and benign tumours such as fibrous dysplasia (FD) and juvenile ossifying fibroma (JOF) can be challenging with small biopsies (Guérin et al., 2016; Limbach et al., 2020). Furthermore, a subtype of high-grade JOS exhibits co-amplification of MDM2 and RASAL1 (a telomeric gene on chromosome 12), which has also been reported in JOF (Tabareau-Delalande et al., 2015). Co-amplification of MDM2 and RASAL1 could thus constitute an early signature for the risk of transformation of JOF into high-grade JOS (Guérin et al., 2016). Parks et al. investigated the possible role of ezrin (a membrane cytoskeleton linker involved in metastasis) and of the metastatic tumour antigen (MTA) in 31 JOS, but they were unable to correlate this with the tumour grade and the prognosis in patients (Park et al., 2009).

The proliferating cell nuclear antigen (PCNA) and the Ki-67 antigen have been identified as effective biomarkers of a poor prognosis in OS (Mardanpour et al., 2016; Wang et al., 2017). PCNA is a cell-cycle regulatory protein, while Ki-67 is a cellular marker of proliferation. Junior et al. found high levels of PCNA and Ki-67 (92 % and 88 %, respectively) by immunohistochemistry in 25 samples of intermediate- and high-grade head and neck OS, although they found no correlation with survival rates (Junior et al., 2003). In an immunohistochemical study, Jawad et al. found significantly lower expression of Ki-67 in JOS compared to LBOS samples (mean positive nuclei: 13.13 ± 20.41 vs. 32.27 ± 25.05, $p = 0.03$), but no correlation with clinical parameters (Jawad and Abdullah, 2010). The results from the immunohistochemical and molecular studies are presented in Table 1.

P16 is a cyclin-dependent kinase inhibitor encoded by the CDKN2A gene that is involved in regulation of the cell cycle by inhibition of the transition from G1 to S phase of the cell cycle (Lukas et al., 1995) (Fig. 2). Overexpression of p16 is common in human papillomavirus-induced head and neck squamous cell carcinomas (Klussmann et al., 2003), and it is associated with a better 5-year survival rate (Chen et al., 2020a; Molony et al., 2020). Alteration of the expression of p16 protein has been correlated with the pathogenesis and progression of OS (Mohseny et al., 2009), and it could constitute a predictive marker of the pathologic response after neo-CT (Tang et al., 2017). In an immunohistochemical study of 37 high-grade OS, Asioli et al. found nuclear expression of p16 in 56.7 % of the samples, as well as a significant correlation between the negativity of p16 and the risk of a negative outcome (Asioli et al., 2017).

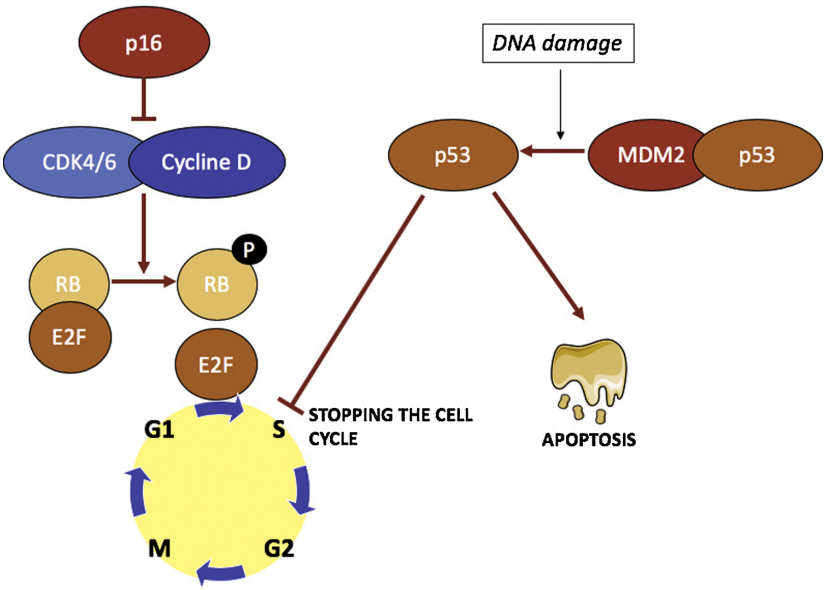

Fig. 2. Molecular mechanisms involved in the development of JOS. The p53 protein acts as a transcription factor for the genes regulating cell cycle, DNA repair and apoptosis. Under the effect of intracellular stress (DNA damage, cell cycle abnormality and abnormal cell metabolism), MDM2 breaks away p53 allowing its activation. There is a usual overexpression of MDM2 in the OS leading to the inactivation of p53. The p16 protein inhibits the CDK4/CDK6-cycline complex responsible for the phosphorylation of the RB protein. Unphosphorylated RB protein can bind to the transcription factor E2F, which controls the expression of the genes indispensable to the S phase of DNA synthesis. The phosphorylation of RB prevents its binding to E2F and thus allows the transition from the G1 phase to the S phase of the cell cycle under the action of E2F.

Table 1
Literature review of p53, MDM2, CDK4, PCNA, and Ki-67 markers in head and neck osteosarcomas.

Study	*Nb of specimens*	*p53*	*MDM2*	*CDK4*	*PCNA*	*Ki67*	*Grade*	*Positivity in benign lesions*
Lopes et al., 2001	9	88.8 % (IHC)	55.5 % (IHC)66.6 % (PCR)	88.8 % (IHC)66.6 % (PCR)			Low High Intermediate	NC
Junior et al., 2003	25	52.0% (IHC)	24.0 % (IHC)	84.0 % (IHC)	92.0 % (IHC)	88.0 % (IHC)	Intermediate High	NC
Yoshida et al., 2010	3		100 % (IHC)	33.3 % (IHC)			Low	1/40 (3.0 %) EC POP
Guerin et al., 2016	36		8.3% (IHC) 35.7 % (PCR)			75.0 % (IHC)	High	0/25 CF (FD and OF)
Hirose et al., 2017	1		100 % (IHC and PCR)	100 % (IHC and PCR)			High	NC
Limbach et al., 2020	11		63.6 % (IHC) 25.0 % (FISH)	63.6 % (IHC)			Low Intermediate High	0/14 CF (FD, OF, OF, CGCL, EO, OFM)
Oliveira et al., 1997	17	46.5% (IHC)					High	NC
Jawad et al., 2010	15	80.0% (IHC)				100 % (IHC)	Low Intermediate High	NC
Total	117	62.1%	29.4 % (IHC)	77.5 % (IHC)	92.0 %	84.2 %	All	1/79 (1.3 %)

IHC, immunohistochemistry; PCR, polymerase chain reaction; FISH, fluorescence in-situ hybridization; EC, extra-cranial; POP, parosteal osteochondromatous proliferation; CF, craniofacial; FD, fibrous dysplasia; OF, ossifying fibroma; CGCL, central giant-cell lesion; EO, endosteal osteoma; OFM, odontogenic fibromyxoma; NC, no comparison.

4. Immune environment

Immune infiltrates are a key component of the complex local environment of OS (Heymann et al., 2019). This microenvironment produces all the factors needed to control proliferation, drug resistance, and the dissemination of OS cells (Alfranca et al., 2015; Brown et al., 2017; Cortini et al., 2017). The bone and immune systems are functionally interconnected, as reflected by the term 'osteoimmunology' (Heymann et al., 2019). Identification of the immune environment involved in JOS could help with gaining an understanding of the differences in clinical behaviour relative to LBOS. Furthermore, immune infiltrates may represent a potential therapeutic target, as indicated by various trials testing immunotherapies as adjuvant treatments for LBOS (Miwa et al., 2019). Macrophages are the most highly represented cells in immune infiltrates and they have central functions in osteoimmunology (Heymann et al., 2019). Tumour-associated macrophages (TAMs) control local immunity and angiogenesis, and they also regulate tumour cell migration (Brown et al., 2018). The M1-subtype is considered to have anti-tumour activity, and several studies have shown that macrophages are associated with higher survival rates in patients with LBOS (Gomez-Brouchet et al., 2017). Tumour-infiltrating lymphocytes (TILs) are the second most represented cells in OS immune infiltrates. TILs constitute a selected population of T cells with a higher immunological specificity against tumour cells compared to non-infiltrating lymphocytes (Alvarez et al., 2019). The $CD8^+/FOXP3^+$ subtype of T cells is particularly associated with better survival rates in patients with LBOS (Fritzsching et al., 2015; Gomez-Brouchet et al., 2017). TILs are thus able to recognize and kill antigen-presenting cells (APC) as $CD8^+$ effector T cells and they can regulate the immune response as $CD4^+$ helper T cells. These actions may be inhibited by OS cells by the secretion of immunosuppressive molecules and by the activation of immune checkpoints (Alvarez et al., 2019; Koirala et al., 2016). The most investigated checkpoint components are cytotoxic T lymphocyte-associated antigen 4 (CTLA-4) and programmed cell death 1

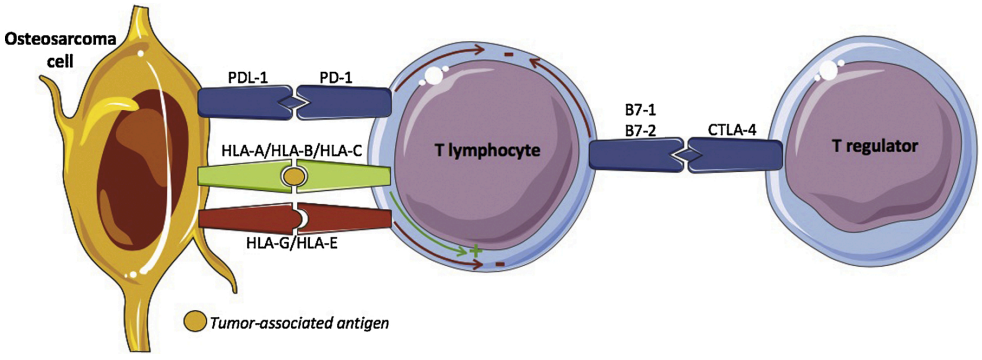

Fig. 3. Schematic representation of the immune environment of OS. PD-1 is expressed by activated T, B, and natural killer (NK) cells. Programmed cell death ligand 1 (PDL-1) is expressed by osteosarcoma cell. The binding of PDL-1 to PD-1 inhibits the T-cell response, thereby leading to a favourable environment for tumour proliferation. CTLA-4 is expressed on regulatory T lymphocytes and memory T cells. It binds to B7-1 and B7-2 on APCs, thereby inducing functional inhibition of T cells and immune tolerance. HLA-G directly interacts with inhibitory receptors expressed on NK and T lymphocytes: immunoglobulin-like transcript (ILT)2, ILT4, KIR2DL4, and CD160. HLA-E binds inhibitory CD94/NKG2 A receptors, which also are expressed on NK and T lymphocytes, causing inhibition of these immunocompetent cells. HLA-A, -B, and -C molecules bind the tumour-associated antigens and interact with antigen-specific T-cell receptors expressed on cytotoxic $CD8^+$ T cells and NK cells, thereby activating the immune response.

(PD-1) protein (Fig. 3). The use of targeted therapies against PD-1 (pembrolizumab, nivolumab) and CTLA-4 (ipilimumab) is currently undergoing phase I/II clinical trials in advanced OS (Heymann et al., 2019; Miwa et al., 2019). There have been very few reports to date of the immune effectors involved in JOS. Alves et al. explored the immune profile ($CD4^+$, $CD8^+$, CTLA-4^+, and PD-1^+) of JOS samples by immunohistochemistry (Alves et al., 2019). They found low levels of $CD4^+$ (30 %) and $CD8^+$ (45 %) lymphocytes, as well as a significantly lower number of CTLA-4^+ (4.8 %) and PD-1^+ (0%) cells. While a low level of $CD8^+$ cells has been reported to be associated with the occurrence of metastases and poor outcomes in limb OS (Gomez-Brouchet et al., 2017), no association was found between the immune profile and the clinicopathological features of JOS (Alves et al., 2019). Arantes et al. investigated the presence of human leukocyte antigens (HLAs) G and E and programmed cell death ligand 1 (PDL-1) in high-grade oral osteosarcomas relative to normal bone (Costa Arantes et al., 2017). They found that these proteins were overexpressed in 69.2 % of oral sarcomas samples, with significantly higher rates than in normal bone samples. These results highlight the capacity of malignant osteoblastic cells to evade immune-based elimination by the expression of immunomodulators on their cell surface. HLA-G and HLA-E are non-classical major histocompatibility complex (MHC) class I molecules that exert inhibitory effects on natural killers (NK) cells and cytotoxic lymphocytes (Morandi and Pistoia, 2014). The expression of these inhibitory molecules has also been reported in metastatic oral squamous cell carcinomas (Gonçalves et al., 2014; Mosconi et al., 2017). HLA-G and HLA-E differ from classical HLA-1 molecules (HLA-A, -B, and -C) that activate T cells by presentation of the tumour-associated antigen to the T-cell receptor (Braciale, 1992) (Fig. 3). HLA-A, -B, and -C, therefore, correlate with better survival in LBOS (Sundara et al., 2017). Studying the HLA system in JOS could help with the development of new treatment approaches.

More studies are needed to investigate the role of the immune microenvironment in JOS development. It is likely that there are differences in the maturity of the immune system in children and adolescents with LBOS relative to the adult population in case of JOS.

5. Angiogenesis

New blood vessel formation is fundamental to tumour growth, invasion, and metastatic dissemination by most solid tumours, including OS (Jerez et al., 2017; Xie et al., 2017). Angiogenesis is regulated by the balance between pro-angiogenic and anti-angiogenic factors. Overexpression of pro-angiogenic factors is common in OS (Li et al., 2019). Vascular endothelial growth factor (VEGF) is the predominant pro-angiogenic factor. VEGF promotes endothelial cell growth, migration, proliferation, and maturation, as well as the formation of new blood vessels, by interaction with its transmembrane receptor (VEGFR) on endothelial cells (Li et al., 2019). Hypoxia is a frequent stimulus of angiogenesis in OS, acting through the expression of hypoxia-inducible factor-1α (HIF-1α), which acts as an active transcription factor for VEGF (Li et al., 2019; Versleijen-Jonkers et al., 2014). Chen et al. studied the expression of HIF-1α and microvessel density (MVD) (CD34) in 25 samples of JOS using immunohistochemistry (Chen et al., 2008). They showed overexpression of HIF-1α in JOS compared to normal bone and benign lesions, and this correlated with the MVD and the clinicopathological parameters (i.e., the tumour size, the pathological grade, and recurrence). In another immunohistochemical study with the same samples, the authors found overexpression of inducible nitric oxide synthase (iNOS) in JOS and a significant correlation with the clinicopathological parameters (Chen et al., 2007). The authors suggested that HIF-1α and iNOS may promote tumour angiogenesis and that these could, therefore, represent potential targets for antitumoral therapy. Jawad et al. compared the VEGF staining in JOS and LBOS and they found significantly lower expression in JOS, which could explain the lower metastatic potential (Jawad and Abdullah, 2010) and the poor responses obtained with neo-CT in JOS. The results from immunohistochemical studies regarding the vascular environment are presented in Table 2.

VEGF appears to have a paradoxical effect in osteosarcoma. On the one hand, it is associated with pulmonary metastasis, a higher rate of cancer recurrence, and poor survival (Charity et al., 2006; Kaya et al., 2000). On the other hand, the expression of VEGF increases the MVD and it can contribute to the penetration of chemotherapeutic drugs into the tumour during the neo-CT, which makes VEGF a marker for a good response to chemotherapy in LBOS (Qu et al., 2011; Rossi et al., 2010). Various therapies targeting angiogenesis are available for second-line chemotherapy in advanced disease (Versleijen-Jonkers et al., 2014; Xie et al., 2017).

6. Perspectives

OS arises in a specialized, complex, and dynamic microenvironment involving communication by various environmental signals including cytokines, chemokines, soluble growth factors, and extracellular vesicles (Alfranca et al., 2015; Corre et al., 2020). In addition to the immune and vascular components, the microenvironment includes bone cells (osteocytes, osteoblasts, osteoclasts), stromal cells (MSCs, fibroblasts), and mineralized extracellular matrix (Fig. 4). There have not been any studies to date describing the specific tumour microenvironment in JOS. On the other hand, the significance of the bone microenvironment in the development of LBOS is well established (Alfranca et al., 2015; Rubio et al., 2014), as indicated by the role of the triad represented by osteoprotegerin (OPG), the receptor activator of NFκB ligand (RANKL), and its receptor RANK in bone resorption and tumor proliferation. Indeed, the tumour cells secrete various factors including RANKL, thereby inducing the differentiation and activation of osteoclasts. The activated osteoclasts degrade bone tissue, which leads to the release of additional factors that promote tumour cell proliferation such as transforming growth factor (TGF)-β and insulin growth factor (IGF) (Guise, 2002; Wittrant et al., 2004). OPG acts as a soluble decoy receptor, thereby preventing the binding of RANKL to RANK and hence also bone degradation. Although this signaling triad is currently thought to be involved in periodontal and dental diseases (Alvarez et al., 2019; Belibasakis and Bostanci, 2012), its role in the pathophysiology of JOS has not been clearly established. It is likely that the jaw microenvironment differs overall from that of the metaphysis of long-bones, and this could account for the differences in the clinical behaviour and in the response to anti-cancer treatments.

There is an urgent need for specific basic research in head and neck sarcomas in light of the following considerations:

1 While LBOS is a rare disease, its jaw counterpart is even more so, thereby making difficult to conduct therapeutic trials that involve large patient cohorts.
2 Histological diagnosis remains difficult with a maxillofacial localization. Various frequent benign bone tumours of the face can mimic authentic OS, thus necessitating the identification of specific markers of the disease.
3 Comparative studies of the bone microenvironment between JOS and LBOS could result in a better understanding of the differences in the biological and clinical behaviours.
4 Although overall survival remains better in JOS compared to LBOS, survival has not improved in the past three decades. Further research should be aimed at the identification of therapeutics that specifically target the jaw localization.
5 Neo-CT remains controversial in JOS as the disease may progress during the neo-CT phase. There is a need to identify tumour markers that are predictive of the efficacy of neo-CT.

The recent development of JOS models in mice (Bertin et al., 2019) could allow further exploration of the pathophysiology of bone sarcomas and testing of several drugs (Blattmann et al., 2015; Nanni et al., 2019).

Table 2
Literature review of immunohistochemical studies of HIF-1α, iNOS, CD34, and VEGF markers in jaw osteosarcomas.

Study	*Nb of specimens*	HIF-1α	*iNOS*	*CD34*	*VEGF*	*Grade*	*Positivity in benign lesions*
Chen et al., 2008	25	68.0%		Unknown		Low High	0/15 NB, 1/10 FD
Chen et al., 2007	25		80.0%	Unknown		Low High	0/15 NB, 2/10 FD
Jawad et al., 2010	15				60.0%	Low Intermediate High	NC
Guerin et al., 2016	36			63.9%		High	25/25 (FD and OF)

NB, normal bone; FD, fibrous dysplasia; OF, ossifying fibroma; NC, no comparison.

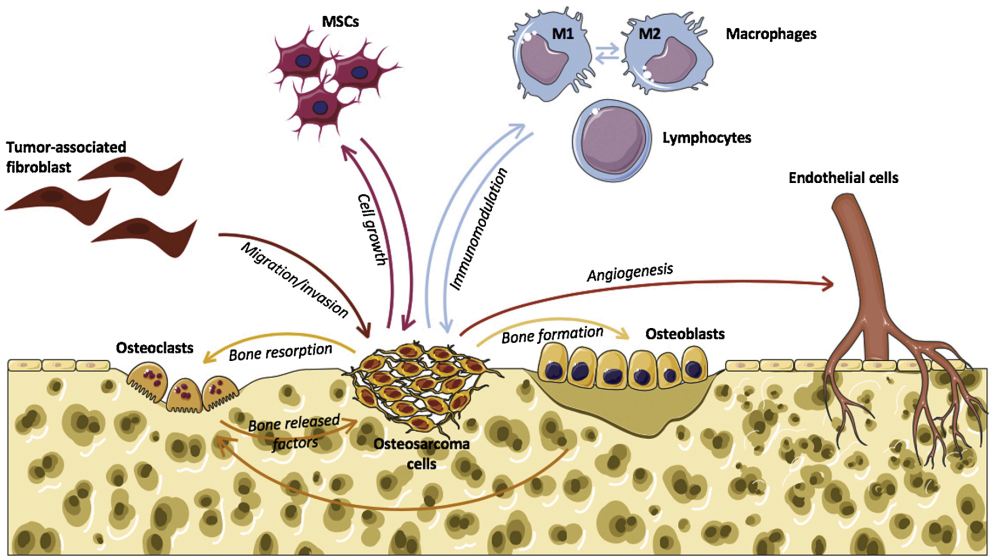

Fig. 4. Schematic representation of the interactions between osteosarcoma cells and the environment in the tumour niche. MSCs, mesenchymal stem cells.

The Patient-Derived Xenograft models (PDX) are based on grafting of neoplastic cells or tissues obtained from patients in immunodeficient mice (Lai et al., 2017; Wagner et al., 2016). These models have the advantage to preserve the host tumor microenvironment and the mechanisms involved in tumor and metastatic progression (Guijarro et al., 2014; Lu et al., 2018). Furthermore, PDX models are particularly useful for rare cancers as they allow a wide range of drugs to be tested by means of a personalized approach for patients (Bousquet and Janin, 2016; Houghton et al., 2007).

7. Conclusion

Jaw osteosarcoma is a rare form of bone sarcoma. It differs from long-bone osteosarcomas in terms of a number of biological and clinical parameters. Changes in crosstalk and the relationship of the tumour to its environment could explain these differences between JOS and LBOS. The main challenge going forward will be to elucidate this particular microenvironment in JOS and to devise specific anti-cancer treatments.

Funding

This work was supported by the "Fondation les Gueules Cassées" (2018-51). The sponsors had no role in the study design, the collection, analysis and interpretation of the data, or writing of the study.

CRediT authorship contribution statement

Hélios Bertin: Conceptualization, Methodology, Writing - original draft. **A. Gomez-Brouchet:** Supervision, Writing - review & editing. **F. Rédini:** Supervision, Writing - review & editing.

Declaration of Competing Interest

The authors report no declarations of interest.

Acknowledgments

The authors thank Mrs Sophie Domingues for her careful reading and correction of the English version of this manuscript. The authors thank Dr Benoit Piot, Dr Julie Longis and Dr Anne Moreau for their help in illustrating this manuscript.

References

Alfranca, A., Martinez-Cruzado, L., Tornin, J., Abarrategi, A., Amaral, T., de Alava, E., Menendez, P., Garcia-Castro, J., Rodriguez, R., 2015. Bone microenvironment signals in osteosarcoma development. Cell. Mol. Life Sci. CMLS 72, 3097–3113. https://doi.org/10.1007/s00018-015-1918-y.

Alvarez, C., Monasterio, G., Cavalla, F., Córdova, L.A., Hernández, M., Heymann, D., Garlet, G.P., Sorsa, T., Pärnänen, P., Lee, H.-M., Golub, L.M., Vernal, R., Kantarci, A., 2019. Osteoimmunology of oral and maxillofacial diseases: translational applications based on biological mechanisms. Front. Immunol. 10, 1664. https://doi.org/10.3389/fimmu.2019.01664.

Alves, P.M., de Arruda, J.A.A., Arantes, D.A.C., Costa, S.F.S., Souza, L.L., Pontes, H.A.R., Fonseca, F.P., Mesquita, R.A., Nonaka, C.F.W., Mendonça, E.F., Batista, A.C., 2019. Evaluation of tumor-infiltrating lymphocytes in osteosarcomas of the jaws: a multicenter study. Virchows Arch. Int. J. Pathol. 474, 201–207. https://doi.org/10.1007/s00428-018-2499-6.

Asioli, S., Righi, A., Rucci, P., Tarsitano, A., Marchetti, C., Bacchini, P., Balbi, T., Bertoni, F., Foschini, M.P., 2017. p16 protein expression and correlation with clinical and pathological features in osteosarcoma of the jaws: experience of 37 cases. Head Neck 39, 1825–1831. https://doi.org/10.1002/hed.24835.

Baumhoer, D., 2017. Bone-related lesions of the jaws. Surg. Pathol. Clin. 10, 693–704. https://doi.org/10.1016/j.path.2017.04.007.

Baumhoer, D., Brunner, P., Eppenberger-Castori, S., Smida, J., Nathrath, M., Jundt, G., 2014. Osteosarcomas of the jaws differ from their peripheral counterparts and require a distinct treatment approach. Experiences from the DOESAK Registry. Oral Oncol. 50, 147–153. https://doi.org/10.1016/j.oraloncology.2013.10.017.

Belibasakis, G.N., Bostanci, N., 2012. The RANKL-OPG system in clinical periodontology. J. Clin. Periodontol. 39, 239–248. https://doi.org/10.1111/j.1600-051X.2011.01810.x.

Bertin, H., Guilho, R., Brion, R., Amiaud, J., Battaglia, S., Moreau, A., Brouchet-Gomez, A., Longis, J., Piot, B., Heymann, D., Corre, P., Rédini, F., 2019. Jaw osteosarcoma models in mice: first description. J. Transl. Med. 17, 56. https://doi.org/10.1186/s12967-019-1807-5.

Blattmann, C., Thiemann, M., Stenzinger, A., Roth, E.K., Dittmar, A., Witt, H., Lehner, B., Renker, E., Jugold, M., Eichwald, V., Weichert, W., Huber, P.E., Kulozik, A.E., 2015. Establishment of a patient-derived orthotopic osteosarcoma mouse model. J. Transl. Med. 13 https://doi.org/10.1186/s12967-015-0497-x.

Boon, E., van der Graaf, W.T.A., Gelderblom, H., Tesselaar, M.E.T., van Es, R.J.J., Oosting, S.F., de Bree, R., van Meerten, E., Hoeben, A., Smeele, L.E., Willems, S.M., Witjes, M.J.H., Buter, J., Baatenburg de Jong, R.J., Flucke, U.E., Peer, P.G.M., Bovée, J.V.M.G., Van Herpen, C.M.L., 2017. Impact of chemotherapy on the outcome of osteosarcoma of the head and neck in adults. Head Neck 39, 140–146. https://doi.org/10.1002/hed.24556.

Bouaoud, J., Beinse, G., Epaillard, N., Amor-Sehlil, M., Bidault, F., Brocheriou, I., Hervé, G., Spano, J.-P., Janot, F., Boudou-Rouquette, P., Benassarou, M., Schouman, T., Goudot, P., Malouf, G., Goldwasser, F., Bertolus, C., 2019. Lack of efficacy of neoadjuvant chemotherapy in adult patients with maxillo-facial high-grade osteosarcomas: a French experience in two reference centers. Oral Oncol. 95, 79–86. https://doi.org/10.1016/j.oraloncology.2019.06.011.

Bousquet, G., Janin, A., 2016. Patient-derived xenograft: an adjuvant technology for the treatment of metastatic disease. Pathobiol. J. Immunopathol. Mol. Cell. Biol. 83, 170–176. https://doi.org/10.1159/000444533.

Bousquet, M., Noirot, C., Accadbled, F., Sales de Gauzy, J., Castex, M.P., Brousset, P., Gomez-Brouchet, A., 2016. Whole-exome sequencing in osteosarcoma reveals important heterogeneity of genetic alterations. Ann. Oncol. Off. J. Eur. Soc. Med. Oncol. 27, 738–744. https://doi.org/10.1093/annonc/mdw009.

Braciale, T.J., 1992. Antigen processing for presentation by MHC class I molecules. Curr. Opin. Immunol. 4, 59–62. https://doi.org/10.1016/0952-7915(92)90126-y.

Brown, H.K., Tellez-Gabriel, M., Heymann, D., 2017. Cancer stem cells in osteosarcoma. Cancer Lett. 386, 189–195. https://doi.org/10.1016/j.canlet.2016.11.019.

Brown, H.K., Schiavone, K., Gouin, F., Heymann, M.-F., Heymann, D., 2018. Biology of bone sarcomas and new therapeutic developments. Calcif. Tissue Int. 102, 174–195. https://doi.org/10.1007/s00223-017-0372-2.

Canadian Society of Otolaryngology-Head and Neck Surgery Oncology Study Group, 2004. Osteogenic sarcoma of the mandible and maxilla: a Canadian review (1980-2000). J. Otolaryngol. 33, 139–144.

Charity, R.M., Foukas, A.F., Deshmukh, N.S., Grimer, R.J., 2006. Vascular endothelial growth factor expression in osteosarcoma. Clin. Orthop. 448, 193–198. https://doi.org/10.1097/01.blo.0000205877.05093.c9.

Chaudhary, M., Chaudhary, S.D., 2012. Osteosarcoma of jaws. J. Oral Maxillofac. Pathol. JOMFP 16, 233–238. https://doi.org/10.4103/0973-029X.99075.

Chen, W.-L., Feng, H.-J., Li, J.-S., Li, H.-G., 2007. Expression and pathological relevance of inducible nitric oxide synthase in osteosarcoma of the jaws. Int. J. Oral Maxillofac. Surg. 36, 541–544. https://doi.org/10.1016/j.ijom.2007.02.012.

Chen, W., Feng, H., Li, H., 2008. Expression and significance of hypoxemia-inducible factor-1alpha in osteosarcoma of the jaws. Oral Surg. Oral Med. Oral Pathol. Oral Radiol. Endod. 106, 254–257. https://doi.org/10.1016/j.tripleo.2008.01.029.

Chen, X., Bahrami, A., Pappo, A., Easton, J., Dalton, J., Hedlund, E., Ellison, D., Shurtleff, S., Wu, G., Wei, L., Parker, M., Rusch, M., Nagahawatte, P., Wu, J., Mao, S., Boggs, K., Mulder, H., Yergeau, D., Lu, C., Ding, L., Edmonson, M., Qu, C., Wang, J., Li, Y., Navid, F., Daw, N.C., Mardis, E.R., Wilson, R.K., Downing, J.R., Zhang, J., Dyer, M.A., St. Jude Children's Research Hospital–Washington University Pediatric Cancer Genome Project, 2014. Recurrent somatic structural variations contribute to tumorigenesis in pediatric osteosarcoma. Cell Rep. 7, 104–112. https://doi.org/10.1016/j.celrep.2014.03.003.

Chen, C., Lohavanichbutr, P., Zhang, Y., Houck, J.R., Upton, M.P., Abedi-Ardekani, B., Agudo, A., Ahrens, W., Alemany, L., Anantharaman, D., Conway, D.I., Futran, N.D., Holcatova, I., Günther, K., Hansen, B.T., Healy, C.M., Itani, D., Kjaerheim, K., Monroe, M.M., Thomson, P.J., Witt, B.L., Nakoneshny, S., Peterson, L.A., Schwartz, S.M., Zarins, K.R., Hashibe, M., Brennan, P., Rozek, L.S., Wolf, G., Dort, J. C., Wang, P., 2020a. Prediction of survival of HPV16-negative, p16-negative oral cavity cancer patients using a 13-gene signature: a multicenter study using FFPE samples. Oral Oncol. 100, 104487 https://doi.org/10.1016/j.oraloncology.2019.104487.

Chen, D., Chen, Xiaoju, Chen, Xinmei, Jiang, N., Jiang, L., 2020b. The efficacy of positioning stents in preventing Oral complications after head and neck radiotherapy: a systematic literature review. Radiat. Oncol. Lond. Engl. 15, 90. https://doi.org/10.1186/s13014-020-01536-0.

Corre, I., Verrecchia, F., Crenn, V., Redini, F., Trichet, V., 2020. The osteosarcoma microenvironment: a complex but targetable ecosystem. Cells 9. https://doi.org/10.3390/cells9040976.

Cortini, M., Avnet, S., Baldini, N., 2017. Mesenchymal stroma: role in osteosarcoma progression. Cancer Lett. 405, 90–99. https://doi.org/10.1016/j.canlet.2017.07.024.

Costa Arantes, D.A., Gonçalves, A.S., Jham, B.C., Duarte, E.C.B., de Paula, É.C., de Paula, H.M., Mendonça, E.F., Batista, A.C., 2017. Evaluation of HLA-G, HLA-E, and PD-L1 proteins in oral osteosarcomas. Oral Surg. Oral Med. Oral Pathol. Oral Radiol. 123, e188–e196. https://doi.org/10.1016/j.oooo.2016.12.002.

Crenn, V., Biteau, K., Amiaud, J., Dumars, C., Guiho, R., Vidal, L., Nail, L.-R.L., Heymann, D., Moreau, A., Gouin, F., Redini, F., 2017. Bone microenvironment has an influence on the histological response of osteosarcoma to chemotherapy: retrospective analysis and preclinical modeling. Am. J. Cancer Res. 7, 2333–2349.

Deb, S.P., 2003. Cell cycle regulatory functions of the human oncoprotein MDM2. Mol. Cancer Res. MCR 1, 1009–1016.

Dujardin, F., Binh, M.B.N., Bouvier, C., Gomez-Brouchet, A., Larousserie, F., Muret, Ade, Louis-Brennetot, C., Aurias, A., Coindre, J.-M., Guillou, L., Pedeutour, F., Duval, H., Collin, C., de Pinieux, G., 2011. MDM2 and CDK4 immunohistochemistry is a valuable tool in the differential diagnosis of low-grade osteosarcomas and other primary fibro-osseous lesions of the bone. Mod. Pathol. Off. J. U. S. Can. Acad. Pathol. Inc 24, 624–637. https://doi.org/10.1038/modpathol.2010.229.

Flechter, C.D.M., Bridge, J.A., Hogendoorn, P.C.W., Mertens, F., 2013. WHO Classification of Tumours of Soft Tissue and Bone, 4th edition. IRC Press, Lyon.

Fritzsching, B., Fellenberg, J., Moskovszky, L., Sápi, Z., Krenacs, T., Machado, I., Poeschl, J., Lehner, B., Szendrői, M., Bosch, A.L., Bernd, L., Csóka, M., Mechtersheimer, G., Ewerbeck, V., Kinscherf, R., Kunz, P., 2015. CD8+/FOXP3+-ratio in osteosarcoma microenvironment separates survivors from non-survivors: a multicenter validated retrospective study. Oncoimmunology 4, e990800. https://doi.org/10.4161/2162402X.2014.990800.

Ginat, D., Schulte, J., Gooi, Z., Cipriani, N., 2018. High-grade conventional osteosarcoma of the mandible associated with P53 germline mutation. J. Craniofac. Surg. 29, 738–740. https://doi.org/10.1097/SCS.0000000000004336.

Gomez-Brouchet, A., Illac, C., Gilhodes, J., Bouvier, C., Aubert, S., Guinebretiere, J.-M., Marie, B., Larousserie, F., Entz-Werlé, N., de Pinieux, G., Filleron, T., Minard, V., Minville, V., Mascard, E., Gouin, F., Jimenez, M., Ledeley, M.-C., Piperno-Neumann, S., Brugieres, L., Rédini, F., 2017. CD163-positive tumor-associated macrophages and CD8-positive cytotoxic lymphocytes are powerful diagnostic markers for the therapeutic stratification of osteosarcoma patients: An immunohistochemical analysis of the biopsies fromthe French OS2006 phase 3 trial. Oncoimmunology 6, e1331193. https://doi.org/10.1080/2162402X.2017.1331193.

Gonçalves, A.S., Wastowski, I.J., Capeletti, L.R., Sacono, N.T., Cortez, A.P., Valadares, M. C., Silva, T.A., Batista, A.C., 2014. The clinicopathologic significance of the expression of HLA-G in oral squamous cell carcinoma. Oral Surg. Oral Med. Oral Pathol. Oral Radiol. 117, 361–368. https://doi.org/10.1016/j.oooo.2013.12.001.

Granowski-LeCornu, M., Chuang, S.-K., Kaban, L.B., August, M., 2011. Osteosarcoma of the jaws: factors influencing prognosis. J. Oral Maxillofac. Surg. Off. J. Am. Assoc. Oral Maxillofac. Surg. 69, 2368–2375. https://doi.org/10.1016/j.joms.2010.10.023.

Guadagnolo, B.A., Zagars, G.K., Raymond, A.K., Benjamin, R.S., Sturgis, E.M., 2009. Osteosarcoma of the jaw/craniofacial region: outcomes after multimodality treatment. Cancer 115, 3262–3270. https://doi.org/10.1002/cncr.24297.

Guérin, M., Thariat, J., Ouali, M., Bouvier, C., Decouvelaere, A.-V., Cassagnau, E., Aubert, S., Lepreux, S., Coindre, J.-M., Valmary-Degano, S., Larousserie, F., Meilleroux, J., Projetti, F., Stock, N., Galant, C., Marie, B., Peyrottes, I., de Pinieux, G., Gomez-Brouchet, A., 2016. A new subtype of high-grade mandibular osteosarcoma with RASAL1/MDM2 amplification. Hum. Pathol. 50, 70–78. https://doi.org/10.1016/j.humpath.2015.11.012.

Guijarro, M.V., Ghivizzani, S.C., Gibbs, C.P., 2014. Animal models in osteosarcoma. Front. Oncol. 4, 189. https://doi.org/10.3389/fonc.2014.00189.

Guise, T.A., 2002. The vicious cycle of bone metastases. J. Musculoskelet. Neuronal Interact. 2, 570–572.

Hameed, M., Horvai, A.E., Jordan, R.C.K., 2020. Soft tissue special issue: gnathic fibro-osseous lesions and osteosarcoma. Head Neck Pathol. 14, 70–82. https://doi.org/10.1007/s12105-019-01094-2.

Heymann, M.-F., Lézot, F., Heymann, D., 2019. The contribution of immune infiltrates and the local microenvironment in the pathogenesis of osteosarcoma. Cell. Immunol. 343, 103711 https://doi.org/10.1016/j.cellimm.2017.10.011.

Hirose, K., Okura, M., Sato, S., Murakami, S., Ikeda, J.-I., Noda, Y., Fukuda, Y., Morii, E., Toyosawa, S., 2017. Gnathic giant-cell-rich conventional osteosarcoma with MDM2 and CDK4 gene amplification. Histopathology 70, 1171–1173. https://doi.org/10.1111/his.13141.

Houghton, P.J., Morton, C.L., Tucker, C., Payne, D., Favours, E., Cole, C., Gorlick, R., Kolb, E.A., Zhang, W., Lock, R., Carol, H., Tajbakhsh, M., Reynolds, C.P., Maris, J.M., Courtright, J., Keir, S.T., Friedman, H.S., Stopford, C., Zeidner, J., Wu, J., Liu, T., Billups, C.A., Khan, J., Ansher, S., Zhang, J., Smith, M.A., 2007. The pediatric preclinical testing program: description of models and early testing results. Pediatr. Blood Cancer 49, 928–940. https://doi.org/10.1002/pbc.21078.

Jasnau, S., Meyer, U., Potratz, J., Jundt, G., Kevric, M., Joos, U.K., Jürgens, H., Bielack, S. S., Cooperative Osteosarcoma Study Group COSS, 2008. Craniofacial osteosarcoma Experience of the cooperative German-Austrian-Swiss osteosarcoma study group. Oral Oncol. 44, 286–294. https://doi.org/10.1016/j.oraloncology.2007.03.001.

Jawad, S.N., Abdullah, B.H., 2010. Proliferative, apoptotic and angiogenic potentials in jaws and long bones osteosarcomas: a comparative immunohistochemical study.

J. Oral Pathol. Med. Off. Publ. Int. Assoc. Oral Pathol. Am. Acad. Oral Pathol. 39, 681–686. https://doi.org/10.1111/j.1600-0714.2010.00923.x.
Jerez, S., Araya, H., Thaler, R., Charlesworth, M.C., López-Solís, R., Kalergis, A.M., Céspedes, P.F., Dudakovic, A., Stein, G.S., van Wijnen, A.J., Galindo, M., 2017. Proteomic Analysis of Exosomes and Exosome-Free Conditioned Media From Human Osteosarcoma Cell Lines Reveals Secretion of Proteins Related to Tumor Progression. J. Cell. Biochem. 118, 351–360. https://doi.org/10.1002/jcb.25642.
Jo, V.Y., Doyle, L.A., 2016. Refinements in sarcoma classification in the current 2013 world health organization classification of tumours of Soft tissue and bone. Surg. Oncol. Clin. N. Am. 25, 621–643. https://doi.org/10.1016/j.soc.2016.05.001.
Junior, A.T., de Abreu Alves, F., Pinto, C.A.L., Carvalho, A.L., Kowalski, L.P., Lopes, M. A., 2003. Clinicopathological and immunohistochemical analysis of twenty-five head and neck osteosarcomas. Oral Oncol. 39, 521–530.
Kassir, R.R., Rassekh, C.H., Kinsella, J.B., Segas, J., Carrau, R.L., Hokanson, J.A., 1997. Osteosarcoma of the head and neck: meta-analysis of nonrandomized studies. Laryngoscope 107, 56–61. https://doi.org/10.1097/00005537-199701000-00013.
Kaya, M., Wada, T., Akatsuka, T., Kawaguchi, S., Nagoya, S., Shindoh, M., Higashino, F., Mezawa, F., Okada, F., Ishii, S., 2000. Vascular endothelial growth factor expression in untreated osteosarcoma is predictive of pulmonary metastasis and poor prognosis. Clin. Cancer Res. Off. J. Am. Assoc. Cancer Res. 6, 572–577.
Klussmann, J.P., Gültekin, E., Weissenborn, S.J., Wieland, U., Dries, V., Dienes, H.P., Eckel, H.E., Pfister, H.J., Fuchs, P.G., 2003. Expression of p16 protein identifies a distinct entity of tonsillar carcinomas associated with human papillomavirus. Am. J. Pathol. 162, 747–753. https://doi.org/10.1016/S0002-9440(10)63871-0.
Koirala, P., Roth, M.E., Gill, J., Piperdi, S., Chinai, J.M., Geller, D.S., Hoang, B.H., Park, A., Fremed, M.A., Zang, X., Gorlick, R., 2016. Immune infiltration and PD-L1 expression in the tumor microenvironment are prognostic in osteosarcoma. Sci. Rep. 6, 30093. https://doi.org/10.1038/srep30093.
Kontio, R., Hagström, J., Lindholm, P., Böhling, T., Sampo, M., Mesimäki, K., Saarilahti, K., Koivunen, P., Mäkitie, A.A., 2019. Craniomaxillofacial osteosarcoma - the role of surgical margins. J. Cranio-Maxillo-fac. Surg. Off. Publ. Eur. Assoc. Cranio-Maxillo-fac. Surg. https://doi.org/10.1016/j.jcms.2019.03.020.
Koudougou, C., Bertin, H., Lecaplain, B., Badran, Z., Longis, J., Corre, P., Hoornaert, A., 2020. Postimplantation radiation therapy in head and neck cancer patients: literature review. Head Neck 42, 794–802. https://doi.org/10.1002/hed.26065.
Kratz, C.P., Achatz, M.I., Brugières, L., Frebourg, T., Garber, J.E., Greer, M.-L.C., Hansford, J.R., Janeway, K.A., Kohlmann, W.K., McGee, R., Mullighan, C.G., Onel, K., Pajtler, K.W., Pfister, S.M., Savage, S.A., Schiffman, J.D., Schneider, K.A., Strong, L.C., Evans, D.G.R., Wasserman, J.D., Villani, A., Malkin, D., 2017. Cancer screening recommendations for individuals with Li-Fraumeni syndrome. Clin. Cancer Res. Off. J. Am. Assoc. Cancer Res. 23, e38–e45. https://doi.org/10.1158/1078-0432.CCR-17-0408.
Lacour, B., Guyot-Goubin, A., Guissou, S., Bellec, S., Désandes, E., Clavel, J., 2010. Incidence of childhood cancer in France: national children Cancer registries, 2000-2004. Eur. J. Cancer Prev. Off. J. Eur. Cancer Prev. Organ. ECP 19, 173–181.
Lai, Y., Wei, X., Lin, S., Qin, L., Cheng, L., Li, P., 2017. Current status and perspectives of patient-derived xenograft models in cancer research. J. Hematol. Oncol.J Hematol Oncol 10, 106. https://doi.org/10.1186/s13045-017-0470-7.
Lee, M.-H., Yang, H.-Y., 2003. Regulators of G1 cyclin-dependent kinases and cancers. Cancer Metastasis Rev. 22, 435–449. https://doi.org/10.1023/a:1023785332315.
Lee, R.J., Arshi, A., Schwartz, H.C., Christensen, R.E., 2015. Characteristics and prognostic factors of osteosarcoma of the jaws: a retrospective cohort study. JAMA Otolaryngol. Head Neck Surg. 141, 470–477. https://doi.org/10.1001/jamaoto.2015.0340.
Li, Y.-S., Liu, Q., Tian, J., He, H.-B., Luo, W., 2019. Angiogenesis process in osteosarcoma: an updated perspective of pathophysiology and therapeutics. Am. J. Med. Sci. 357, 280–288. https://doi.org/10.1016/j.amjms.2018.12.004.
Limbach, A.L., Lingen, M.W., McElherne, J., Mashek, H., Fitzpatrick, C., Hyjek, E., Mostofi, R., Cipriani, N.A., 2020. The utility of MDM2 and CDK4 immunohistochemistry and MDM2 FISH in craniofacial osteosarcoma. Head Neck Pathol. https://doi.org/10.1007/s12105-020-01139-x.
Lopes, M.A., Nikitakis, N.G., Ord, R.A., Sauk Jr., J., 2001. Amplification and protein expression of chromosome 12q13-15 genes in osteosarcomas of the jaws. Oral Oncol. 37, 566–571.
Lu, W., Chao, T., Ruiqi, C., Juan, S., Zhihong, L., 2018. Patient-derived xenograft models in musculoskeletal malignancies. J. Transl. Med. 16 https://doi.org/10.1186/s12967-018-1487-6.
Luetke, A., Meyers, P.A., Lewis, I., Juergens, H., 2014. Osteosarcoma treatment - where do we stand? A state of the art review. Cancer Treat. Rev. 40, 523–532. https://doi.org/10.1016/j.ctrv.2013.11.006.
Lukas, J., Parry, D., Aagaard, L., Mann, D.J., Bartkova, J., Strauss, M., Peters, G., Bartek, J., 1995. Retinoblastoma-protein-dependent cell-cycle inhibition by the tumour suppressor p16. Nature 375, 503–506. https://doi.org/10.1038/375503a0.
Mardanpour, K., Rahbar, M., Mardanpour, S., 2016. Coexistence of HER2, Ki67, and p53 in osteosarcoma: a strong prognostic factor. North Am. J. Med. Sci. 8, 210–214. https://doi.org/10.4103/1947-2714.183013.
Mejia-Guerrero, S., Quejada, M., Gokgoz, N., Gill, M., Parkes, R.K., Wunder, J.S., Andrulis, I.L., 2010. Characterization of the 12q15 MDM2 and 12q13-14 CDK4 amplicons and clinical correlations in osteosarcoma. Genes Chromosomes Cancer 49, 518–525. https://doi.org/10.1002/gcc.20761.
Mijiti, A., Kuerbantayi, N., Zhang, Z.Q., Su, M.Y., Zhang, X.H., Huojia, M., 2020. Influence of preoperative radiotherapy on head and neck free-flap reconstruction: systematic review and meta-analysis. Head Neck. https://doi.org/10.1002/hed.26136.
Miller, C.W., Aslo, A., Won, A., Tan, M., Lampkin, B., Koeffler, H.P., 1996. Alterations of the p53, Rb and MDM2 genes in osteosarcoma. J. Cancer Res. Clin. Oncol. 122, 559–565.
Mirabello, L., Zhu, B., Koster, R., Karlins, E., Dean, M., Yeager, M., Gianferante, M., Spector, L.G., Morton, L.M., Karyadi, D., Robison, L.L., Armstrong, G.T., Bhatia, S., Song, L., Pankratz, N., Pinheiro, M., Gastier-Foster, J.M., Gorlick, R., de Toledo, S.R. C., Petrilli, A.S., Patino-Garcia, A., Lecanda, F., Gutierrez-Jimeno, M., Serra, M., Hattinger, C., Picci, P., Scotlandi, K., Flanagan, A.M., Tirabosco, R., Amary, M.F., Kurucu, N., Ilhan, I.E., Ballinger, M.L., Thomas, D.M., Barkauskas, D.A., Mejia-Baltodano, G., Valverde, P., Hicks, B.D., Zhu, B., Wang, M., Hutchinson, A.A., Tucker, M., Sampson, J., Landi, M.T., Freedman, N.D., Gapstur, S., Carter, B., Hoover, R.N., Chanock, S.J., Savage, S.A., 2020. Frequency of pathogenic germline variants in cancer-susceptibility genes in patients with osteosarcoma. JAMA Oncol. https://doi.org/10.1001/jamaoncol.2020.0197.
Miwa, S., Shirai, T., Yamamoto, N., Hayashi, K., Takeuchi, A., Igarashi, K., Tsuchiya, H., 2019. Current and emerging targets in immunotherapy for osteosarcoma. J. Oncol. 2019, 7035045 https://doi.org/10.1155/2019/7035045.
Mohseny, A.B., Szuhai, K., Romeo, S., Buddingh, E.P., Briaire-de Bruijn, I., de Jong, D., van Pel, M., Cleton-Jansen, A.-M., Hogendoorn, P.C.W., 2009. Osteosarcoma originates from mesenchymal stem cells in consequence of aneuploidization and genomic loss of Cdkn2. J. Pathol. 219, 294–305. https://doi.org/10.1002/path.2603.
Molony, P., Werner, R., Martin, C., Callanan, D., Nauta, I., Heidemann, D., Sheahan, P., Heffron, C., Feeley, L., 2020. The role of tumour morphology in assigning HPV status in oropharyngeal squamous cell carcinoma. Oral Oncol. 105, 104670 https://doi.org/10.1016/j.oraloncology.2020.104670.
Morandi, F., Pistoia, V., 2014. Interactions between HLA-G and HLA-E in physiological and pathological conditions. Front. Immunol. 5 https://doi.org/10.3389/fimmu.2014.00394.
Mosconi, C., Arantes, D.A.C., Gonçalves, A.S., Alencar, R.de C.G., Oliveira, J.C., Silva, T. A., Mendonça, E.F., Batista, A.C., 2017. Immunohistochemical investigations on the expression of programmed cell death ligand 1, human leukocyte antigens G and E, and granzyme B in intraoral mucoepidermoid carcinoma. Arch. Oral Biol. 83, 55–62. https://doi.org/10.1016/j.archoralbio.2017.07.004.
Nanni, P., Landuzzi, L., Manara, M.C., Righi, A., Nicoletti, G., Cristalli, C., Pasello, M., Parra, A., Carrabotta, M., Ferracin, M., Palladini, A., Ianzano, M.L., Giusti, V., Ruzzi, F., Magnani, M., Donati, D.M., Picci, P., Lollini, P.-L., Scotlandi, K., 2019. Bone sarcoma patient-derived xenografts are faithful and stable preclinical models for molecular and therapeutic investigations. Sci. Rep. 9, 12174. https://doi.org/10.1038/s41598-019-48634-y.
Nissanka, E.H., Amaratunge, E.A.P.D., Tilakaratne, W.M., 2007. Clinicopathological analysis of osteosarcoma of jaw bones. Oral Dis. 13, 82–87. https://doi.org/10.1111/j.1601-0825.2006.01251.x.
Oliveira, P., Nogueira, M., Pinto, A., Almeida, M.O., 1997. Analysis of p53 expression in osteosarcoma of the jaw: correlation with clinicopathologic and DNA ploidy findings. Hum. Pathol. 28, 1361–1365. https://doi.org/10.1016/s0046-8177(97)90224-0.
Ottaviani, G., Jaffe, N., 2009. The epidemiology of osteosarcoma. Cancer Treat. Res. 152, 3–13. https://doi.org/10.1007/978-1-4419-0284-9_1.
Park, H.-R., Cabrini, R.L., Araujo, E.S., Paparella, M.L., Brandizzi, D., Park, Y.-K., 2009. Expression of ezrin and metastatic tumor antigen in osteosarcomas of the jaw. Tumori 95, 81–86.
Patel, S.G., Meyers, P., Huvos, A.G., Wolden, S., Singh, B., Shaha, A.R., Boyle, J.O., Pfister, D., Shah, J.P., Kraus, D.H., 2002. Improved outcomes in patients with osteogenic sarcoma of the head and neck. Cancer 95, 1495–1503. https://doi.org/10.1002/cncr.10849.
Perry, J.A., Kiezun, A., Tonzi, P., Van Allen, E.M., Carter, S.L., Baca, S.C., Cowley, G.S., Bhatt, A.S., Rheinbay, E., Pedamallu, C.S., Helman, E., Taylor-Weiner, A., McKenna, A., DeLuca, D.S., Lawrence, M.S., Ambrogio, L., Sougnez, C., Sivachenko, A., Walensky, L.D., Wagle, N., Mora, J., de Torres, C., Lavarino, C., Dos Santos Aguiar, S., Yunes, J.A., Brandalise, S.R., Mercado-Celis, G.E., Melendez-Zajgla, J., Cárdenas-Cardós, R., Velasco-Hidalgo, L., Roberts, C.W.M., Garraway, L. A., Rodriguez-Galindo, C., Gabriel, S.B., Lander, E.S., Golub, T.R., Orkin, S.H., Getz, G., Janeway, K.A., 2014. Complementary genomic approaches highlight the PI3K/mTOR pathway as a common vulnerability in osteosarcoma. Proc. Natl. Acad. Sci. U. S. A. 111, E5564–5573. https://doi.org/10.1073/pnas.1419260111.
Petrovic, I., Ahmed, Z.U., Hay, A., Rosen, E.B., Lu, C., Hameed, M., Shah, J.P., 2019. Sarcomas of the mandible. J. Surg. Oncol. https://doi.org/10.1002/jso.25477.
Piperno-Neumann, S., Ray-Coquard, I., Occean, B.-V., Laurence, V., Cupissol, D., Perrin, C., Penel, N., Bompas, E., Rios, M., Le Cesne, A., Italiano, A., Anract, P., de Pinieux, G., Collard, O., Bertucci, F., Duffaud, F., Le Deley, M.-C., Delaye, J., Brugieres, L., Blay, J.-Y., 2020. Results of API-AI based regimen in osteosarcoma adult patients included in the French OS2006/Sarcome-09 study. Int. J. Cancer 146, 413–423. https://doi.org/10.1002/ijc.32526.
Qu, Y., Xu, J., Jiang, T., Zhao, H., Gao, Y., Zheng, C., Shi, X., 2011. Difference in pre- and postchemotherapy vascular endothelial growth factor levels as a prognostic indicator in osteosarcoma. J. Int. Med. Res. 39, 1474–1482. https://doi.org/10.1177/147323001103900436.
Rossi, B., Schinzari, G., Maccauro, G., Scaramuzzo, L., Signorelli, D., Rosa, M.A., Fabbriciani, C., Carlo, B., 2010. Neoadjuvant multidrug chemotherapy including high-dose methotrexate modifies VEGF expression in osteosarcoma: an immunohistochemical analysis. BMC Musculoskelet. Disord. 11, 34. https://doi.org/10.1186/1471-2474-11-34.
Rubio, R., Abarrategi, A., Garcia-Castro, J., Martinez-Cruzado, L., Suarez, C., Tornin, J., Santos, L., Astudillo, A., Colmenero, I., Mulero, F., Rosu-Myles, M., Menendez, P., Rodriguez, R., 2014. Bone environment is essential for osteosarcoma development

from transformed mesenchymal stem cells. Stem Cells Dayt. Ohio 32, 1136–1148. https://doi.org/10.1002/stem.1647.
Scotlandi, K., Hattinger, C.M., Pellegrini, E., Gambarotti, M., Serra, M., 2020. Genomics and therapeutic vulnerabilities of primary bone tumors. Cells 9. https://doi.org/10.3390/cells9040968.
Smeele, L.E., Snow, G.B., van der Waal, I., 1998. Osteosarcoma of the head and neck: meta-analysis of the nonrandomized studies. Laryngoscope 108, 946. https://doi.org/10.1097/00005537-199806000-00030.
Smith, R.B., Apostolakis, L.W., Karnell, L.H., Koch, B.B., Robinson, R.A., Zhen, W., Menck, H.R., Hoffman, H.T., 2003. National Cancer Data Base report on osteosarcoma of the head and neck. Cancer 98, 1670–1680. https://doi.org/10.1002/cncr.11716.
Sundara, Y.T., Kostine, M., Cleven, A.H.G., Bovée, J.V.M.G., Schilham, M.W., Cleton-Jansen, A.-M., 2017. Increased PD-L1 and T-cell infiltration in the presence of HLA class I expression in metastatic high-grade osteosarcoma: a rationale for T-cell-based immunotherapy. Cancer Immunol. Immunother. CII 66, 119–128. https://doi.org/10.1007/s00262-016-1925-3.
Surget, S., Khoury, M.P., Bourdon, J.-C., 2013. Uncovering the role of p53 splice variants in human malignancy: a clinical perspective. OncoTargets Ther. 7, 57–68. https://doi.org/10.2147/OTT.S53876.
Tabareau-Delalande, F., Collin, C., Gomez-Brouchet, A., Bouvier, C., Decouvelaere, A.-V., de Muret, A., Pagès, J.-C., de Pinieux, G., 2015. Chromosome 12 long arm rearrangement covering MDM2 and RASAL1 is associated with aggressive craniofacial juvenile ossifying fibroma and extracranial psammomatoid fibro-osseous lesions. Mod. Pathol. Off. J. U. S. Can. Acad. Pathol. Inc 28, 48–56. https://doi.org/10.1038/modpathol.2014.80.
Tang, Y., Yang, C., Guo, Z., Fu, Y., Yu, X., Liu, B., Zhou, H., Wang, J., Li, W., Pang, Q., 2017. P16 protein expression as a useful predictive biomarker for neoadjuvant chemotherapy response in patients with high-grade osteosarcoma: a systematic meta-analysis under guideline of PRISMA. Medicine (Baltimore) 96, e6714. https://doi.org/10.1097/MD.0000000000006714.
Thariat, J., Julieron, M., Brouchet, A., Italiano, A., Schouman, T., Marcy, P.-Y., Odin, G., Lacout, A., Dassonville, O., Peyrottes-Birstwisles, I., Miller, R., Thyss, A., Isambert, N., 2012. Osteosarcomas of the mandible: are they different from other tumor sites? Crit. Rev. Oncol. Hematol. 82, 280–295. https://doi.org/10.1016/j.critrevonc.2011.07.001.
Thariat, J., Schouman, T., Brouchet, A., Sarini, J., Miller, R.C., Reychler, H., Ray-Coquard, I., Italiano, A., Verite, C., Sohawon, S., Bompas, E., Dassonville, O., Salas, S., Aldabbagh, K., Maingon, P., de La MotteRouge, T., Kurtz, J.E., Usseglio, J., Kerbrat, P., Raoul, G., Lotz, J.P., Bar-Sela, G., Brugières, L., Chaigneau, L., Saada, E., Odin, G., Marcy, P.Y., Thyss, A., Julieron, M., 2013. Osteosarcomas of the mandible: multidisciplinary management of a rare tumor of the young adult a cooperative study of the GSF-GETO, Rare Cancer network, GETTEC/REFCOR and SFCE. Ann. Oncol. Off. J. Eur. Soc. Med. Oncol. ESMO 24, 824–831. https://doi.org/10.1093/annonc/mds507.
Toguchida, J., Yamaguchi, T., Ritchie, B., Beauchamp, R.L., Dayton, S.H., Herrera, G.E., Yamamuro, T., Kotoura, Y., Sasaki, M.S., Little, J.B., 1992. Mutation spectrum of the p53 gene in bone and soft tissue sarcomas. Cancer Res. 52, 6194–6199.
van den Berg, H., Merks, J.H.M., 2013. Incidence and grading of cranio-facial osteosarcomas. Int. J. Oral Maxillofac. Surg. https://doi.org/10.1016/j.ijom.2013.06.017.
Versleijen-Jonkers, Y.M.H., Vlenterie, M., van de Luijtgaarden, A.C.M., van der Graaf, W. T.A., 2014. Anti-angiogenic therapy, a new player in the field of sarcoma treatment. Crit. Rev. Oncol. Hematol. 91, 172–185. https://doi.org/10.1016/j.critrevonc.2014.02.001.
Wadayama, B., Toguchida, J., Shimizu, T., Ishizaki, K., Sasaki, M.S., Kotoura, Y., Yamamuro, T., 1994. Mutation spectrum of the retinoblastoma gene in osteosarcomas. Cancer Res. 54, 3042–3048.
Wagner, F., Holzapfel, B.M., Thibaudeau, L., Straub, M., Ling, M.-T., Grifka, J., Loessner, D., Lévesque, J.-P., Hutmacher, D.W., 2016. A validated preclinical animal model for primary bone tumor research. J. Bone Joint Surg. Am. 98, 916–925. https://doi.org/10.2106/JBJS.15.00920.
Wang, X., Wang, D., Yuan, N., Liu, F., Wang, F., Wang, B., Zhou, D., 2017. The prognostic value of PCNA expression in patients with osteosarcoma: a meta-analysis of 16 studies. Medicine (Baltimore) 96, e8254. https://doi.org/10.1097/MD.0000000000008254.
Wittrant, Y., Théoleyre, S., Chipoy, C., Padrines, M., Blanchard, F., Heymann, D., Rédini, F., 2004. RANKL/RANK/OPG: new therapeutic targets in bone tumours and associated osteolysis. Biochim. Biophys. Acta 1704, 49–57. https://doi.org/10.1016/j.bbcan.2004.05.002.
Wunder, J.S., Eppert, K., Burrow, S.R., Gokgoz, N., Bell, R.S., Andrulis, I.L., Gogkoz, N., 1999. Co-amplification and overexpression of CDK4, SAS and MDM2 occurs frequently in human parosteal osteosarcomas. Oncogene 18, 783–788. https://doi.org/10.1038/sj.onc.1202346.
Wunder, J.S., Gokgoz, N., Parkes, R., Bull, S.B., Eskandarian, S., Davis, A.M., Beauchamp, C.P., Conrad, E.U., Grimer, R.J., Healey, J.H., Malkin, D., Mangham, D. C., Rock, M.J., Bell, R.S., Andrulis, I.L., 2005. TP53 mutations and outcome in osteosarcoma: a prospective, multicenter study. J. Clin. Oncol. Off. J. Am. Soc. Clin. Oncol. 23, 1483–1490. https://doi.org/10.1200/JCO.2005.04.074.
Xie, L., Ji, T., Guo, W., 2017. Anti-angiogenesis target therapy for advanced osteosarcoma (Review). Oncol. Rep. 38, 625–636. https://doi.org/10.3892/or.2017.5735.
Yoshida, A., Ushiku, T., Motoi, T., Shibata, T., Beppu, Y., Fukayama, M., Tsuda, H., 2010. Immunohistochemical analysis of MDM2 and CDK4 distinguishes low-grade osteosarcoma from benign mimics. Mod. Pathol. Off. J. U. S. Can. Acad. Pathol. Inc 23, 1279–1288. https://doi.org/10.1038/modpathol.2010.124.

Dr Hélios Bertin is a French medical doctor specialized in oral and maxillo-facial surgery in adult and children. His research focuses on the microenvironment of primary bone tumors of the jaws, in particular osteosarcoma.

Pr Anne Gomez-Brouchet is a medical doctor in human pathology. She is specialized in the diagnosis and research on primary bone tumors.

Dr Françoise Rédini is a biomedical expert in biology, biochemistry and chemical medicine. She is the head of a French academic research unit on primary malignant bone tumors.

Problématique, objectifs du travail

La recherche dans le domaine des ostéosarcomes des mâchoires se justifie pour plusieurs raisons :

1. Si les OSOL représentent une maladie rare, les OsM le sont d'autant plus rendant difficile la réalisation d'essais thérapeutiques sur des larges cohortes de patients.
2. Le diagnostic histologique des OS reste compliqué dans sa localisation maxillo-faciale. Il existe de nombreuses tumeurs osseuses bénignes des mâchoires pouvant mimer d'authentiques OS, rendant nécessaire la recherche de marqueurs tumoraux différentiels.
3. Si la survie globale reste meilleure dans les OsM par rapport aux OsOL, celle-ci n'a pas évolué ces trente dernières années. La recherche axée sur les OsM pourrait permettre d'identifier des nouvelles cibles thérapeutiques.
4. La néo-CT reste controversée dans les OsM du fait de la possible progression de la tumeur pendant la phase de traitement néo-adjuvant. Il est nécessaire d'identifier des marqueurs prédictifs du pronostic et de la réponse à la chimiothérapie.

L'objectif de notre travail est d'identifier les marqueurs du microenvironnement qui pourraient expliquer les différences de comportement clinique et biologique entre OsM et OsOL. Ces marqueurs pourraient ainsi constituer des cibles thérapeutiques. Pour répondre à cet objectif, nous avons développé trois approches méthodologiques complémentaires :

1. **Le développement de modèles murins spécifiques des OsM.**
2. **L'étude comparative du microenvironnement tumoral :**
   - **A partir des modèles murins**
   - **A partir d'échantillons tumoraux humains**
3. **L'utilisation de thérapeutiques ciblant le microenvironnement des OsM dans les modèles murins précliniques.**

PARTIE 2 : Développement et caractérisation de modèles murins d'ostéosarcomes des mâchoires

Expérimentation animale

Les expérimentations animales ont été réalisées sur des souris âgées de 4 semaines (Élevages Janvier, France), hébergées par groupes de 4 à 6 animaux, en conditions stériles à l'Unité de Thérapie Expérimentale (UTE) de la faculté de médecine de Nantes. L'ensemble des manipulations animales étaient menées par des investigateurs agréés après accord du comité d'éthique en expérimentation animale (CEEA CEEA.PdL.06, autorisation no 8405 and 8449) conformément à la directive européenne 2010/63/EU.

Les cellules tumorales ont été préparées en solution de PBS (Phosphate Buffered Saline) et inoculées en conditions d'asepsie rigoureuse sous anesthésie générale (mélange Isoflurane-air ; 1,5% ; 1L/min). L'injection était réalisée en site tibial ou en site mandibulaire à l'aiguille après avivement periosté. Pour des considérations éthiques, les animaux étaient euthanasiés par dislocation cervicale sous anesthésie lorsque le volume tumoral mandibulaire atteignait 250 mm^3.

Développement de modèles murins d'OsM à partir de lignées cellulaires tumorales murines et humaines d'ostéosarcome

Test de faisabilité

La première étape du développement des modèles consistait à étudier l'effet de l'injection de plusieurs lignées cellulaires en site mandibulaire chez des souris. Des lignées tumorales d'origine murines ont été injectées sur des animaux immunocompétents (modèles syngéniques). Des lignées tumorales d'origine humaine ont été injectées sur des animaux immunodéprimés (modèles xénogéniques). Nous souhaitions développer un modèle xénogénique et un modèle syngénique d'OsM afin d'étudier leurs environnements tumoraux respectifs.

Nous avons ainsi testé 3 lignées cellulaires murines (MOS-J, POS-1 et K7-M2) et 4 lignées cellulaires humaines (HOS1544, HOS1547, MG-63 et SaOs-2) d'ostéosarcome (tableau 3). Un million de cellules (20 µL) ont été injectées en site mandibulaire dans 7 groupes de 3 animaux (C57Bl/6, C3H/HeN, et Balb/c pour les modèles syngéniques, et dans des souris NMRI-nudes pour les modèles xénogéniques).

Origine	**Espèce**	**Lignées cellulaires**	**Source**	**Hôte murin**
Os longs	Souris	MOS-J	Jackson Laboratoy®	C57Bl/6
		POS-1	Jackson Laboratoy®	C3H/HeN
		K7-M2	ATCC® CRL-2836™	Balb/c
Os longs	Homme	HOS-1544	ATCC® CRL-1544™	NMRI-nude
		HOS-1547	ATCC® CRL-1547™	NMRI-nude
		MG-63	ATCC® CRL-1427™	NMRI-nude
		SaOS-2	ATCC® HTB-85™	NMRI-nude

Tableau 3. Lignées cellulaires murines et humaines d'ostéosarcomes des os longs utilisées pour le développement des modèles syngéniques et xénogéniques d'OsM.

Tous les animaux injectés ont développé une tumeur mandibulaire. Dans les modèles syngéniques la croissance tumorale la plus homogène était observée dans le modèle MOS-J par rapport aux modèles POS-1 et K7-M2 avec un volume tumoral moyen de 46,6 mm^3 (± 11,5 mm^3), 10 mm^3 (± 14,1 mm^3), et 15,3 mm^3 (± 11,5 mm^3) respectivement au 11ème jour. Pour les modèles xénogéniques, la croissance la plus homogène était observée après injection des cellules HOS1544 avec un volume tumoral moyen de 60 mm^3 (± 20 mm^3) à J11 versus 73,3 mm^3 (± 30,5 mm^3) pour MG-63, 60 mm^3 (± 34,6 mm^3) pour HOS1547, et 33,3 mm^3 (± 11,5 mm^3) pour SaOs-2.

Compte tenu de ces résultats, l'ensemble des expérimentations et des analyses menées dans ce travail ont été effectuées sur les deux seuls modèles :

- **Syngénique MOS-J développé sur souris C57Bl/6.**
- **Xénogénique HOS1544 développé sur souris nude.**

Étude de l'effet-dose

La deuxième étape consistait à déterminer la quantité cellulaire minimale nécessaire à l'induction tumorale en site mandibulaire. Pour cela 20 µL des lignées HOS1544 et MOS-J ont été administrées à trois doses cellulaires différentes ($0,25.10^6$ cellules ; $0,50.10^6$ cellules ; 1.10^6 cellules) chez des souris NMRI-nudes et C57Bl/6, respectivement (n=4 souris par groupe).

Une croissance tumorale homogène dépendante de la dose cellulaire administrée a été observée dans le modèle HOS1544 ($p=10^{-4}$; ANOVA 2 facteurs). La croissance tumorale était plus hétérogène dans le modèle MOS-J (figure 10).

Pour la suite des expérimentations nous avons sélectionné les concentrations de cellules tumorales suivantes :

- **$0,25.10^6$ cellules (20 µL) pour le modèle d'OsM HOS1544.**
- **$0,50.10^6$ cellules (20 µL) pour le modèle d'OsM MOS-J.**

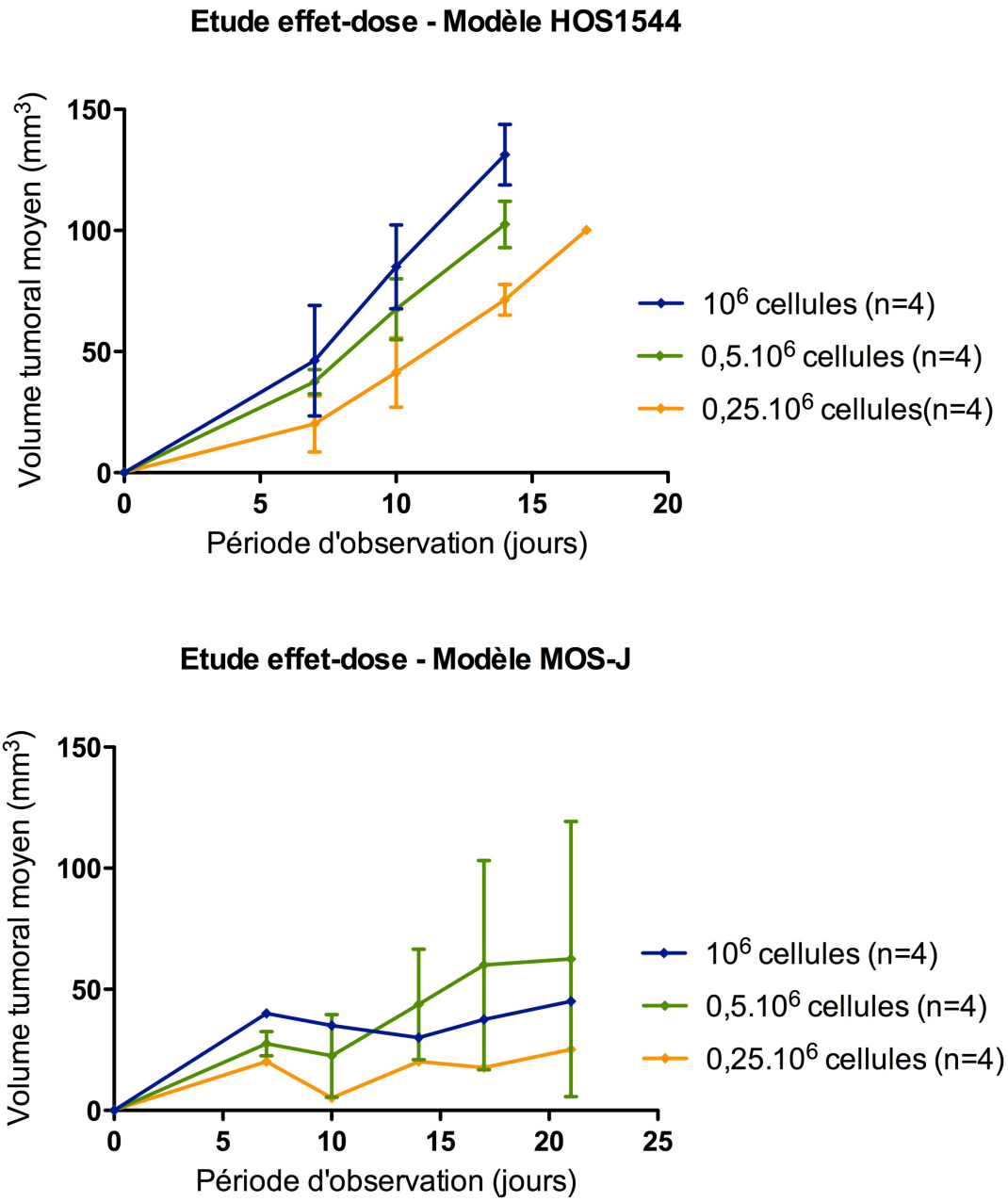

Figure 10. Résultat des études d'effet dose sur les modèles HOS1544 et MOS-J.

Comparaison de la cinétique de croissance tumorale entre OsM et OsOL

La troisième étape consistait à comparer la croissance tumorale entre la localisation mandibulaire et la localisation tibiale dans les modèles HOS1544 et MOS-J. Pour cela nous avons induit des ostéosarcomes en injectant des cellules HOS1544 en site mandibulaire ($0{,}25.10^6$ cellules ; 20 µL) et en site tibial (10^6 cellules ; 50 µL) chez n=7 souris nudes par groupe. Pour le modèle MOS-J, $0{,}50.10^6$ cellules (20 µL) et 3.10^6 cellules (50 µL) ont respectivement été injectées en site mandibulaire et tibial chez n=7 souris C57Bl/6 par groupe. La concentration cellulaire utilisée pour l'induction des tumeurs tibiales était choisie en fonction des habitudes du laboratoire pour l'étude des tumeurs des os longs.

Nous avons observé une croissance tumorale homogène quelle que soit la localisation tumorale. Dans le modèle HOS1544, la tumeur était palpable et mesurable dès J4, et les volumes tumoraux moyens étaient supérieurs en localisation tibiale par rapport à la localisation mandibulaire (volumes moyens de 214,3 ± 27,0 mm^3 vs 105,7 ± 26,4 mm^3 à J13) ($p<0{,}0001$; ANOVA 2 facteurs). Dans le modèle MOS-J, les volumes tumoraux étaient comparables quelle que soit la localisation tibiale ou mandibulaire mais plus hétérogènes au sein des groupes d'animaux (p=0,45 ; ANOVA 2 facteurs). La tumeur était palpable dès J3, et le développement tumoral plus lent avec un volume moyen de 138,6 ± 75,6 mm^3 en site tibial vs 100,0 ± 71,9 mm^3 en site mandibulaire à J23 (figure 11).

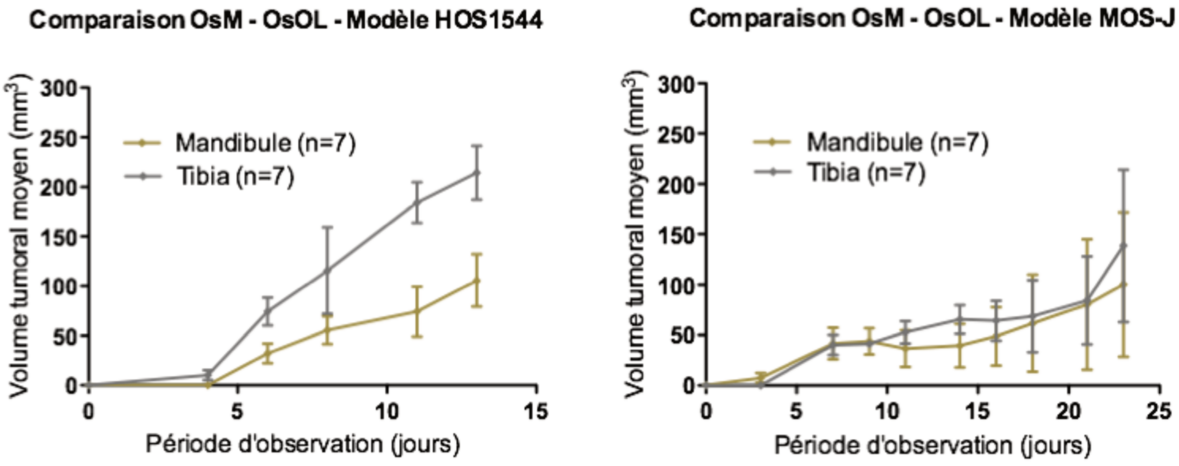

Figure 11. Comparaison des volumes tumoraux moyens entre localisation mandibulaire et tibiale dans les modèles HOS1544 et MOS-J.

Développement de modèles PDX (patient derived xenograft)

Deux modèles PDX ont été développés à partir de biopsies et de pièces opératoires d'OsM obtenues chez des patients pris en charge dans le service de chirurgie maxillo-faciale du CHU de Nantes. Les patients ont donné leur accord signé pour l'utilisation de leurs échantillons biologiques selon les règles en vigueur au CHU de Nantes. Ces modèles sont particulièrement intéressants car proches de la clinique des patients, ils sont dits « avatars ». Deux types de modèles PDX ont été réalisés :

1. **Implantation d'un fragment tumoral à l'état frais.** Les échantillons étaient préparés en conditions stériles sous hotte PSM (poste de sécurité microbiologique) et fragmentés en pièces de 1-2 mm^3. L'implantation était réalisée en site mandibulaire et en site tibial chez 2 à 3 souris immunodéficiences SCID (severe combined immunodeficient). Pour cela un fragment tumoral a été greffé sous le périoste de la mandibule des animaux sous anesthésie générale (xylazine 8%-ketamine 5% en PBS ; 100 µL/10 g) et sous microscope microchirurgical Leica (Wetzlar, Allemagne). L'entretien des modèles était réalisé sur des souris NMRI-nudes par greffes successives (figure 12).
2. **Injection de cellules tumorales humaines.** Une partie des pièces tumorales a été mise en culture pendant 2 heures à 37°C dans un milieu contenant du DMEM (Dulbecco's modified Eagle's medium) (Biowhittaker, Belgium), 10% de collagénase, et 1% d'un mélange Penicilline 100 U/mL - Streptomycine 100 mg/L (Invitrogen, France). Après centrifugation, les cellules (nommées AT2015 et NR2018) ont été cultivées à 37°C en DMEM 10% SVF (sérum de veau fœtal), glutamine 1%, et 1% d'antibiotiques. Les cellules étaient injectées au troisième passage de culture (P3) à la dose de 10^6 cellules (20µL) en région péri-mandibulaire et 2.10^6 cellules (40µL) en région tibiale (figure 12). L'entretien des modèles a été réalisé sur des souris NMRI-nudes.

Nous avons observé le développement d'une tumeur quel que soit le site d'initiation tumorale (tibial ou mandibulaire). La tumeur était palpable au 14ème jour post-implantation dans le cas de la greffe tumorale, et au 60ème jour dans le cas de l'injection de cellules tumorales (figure 13). La tumeur atteignait un volume supérieur à 100mm^3 à J30 et J75 dans ces mêmes modèles respectivement.

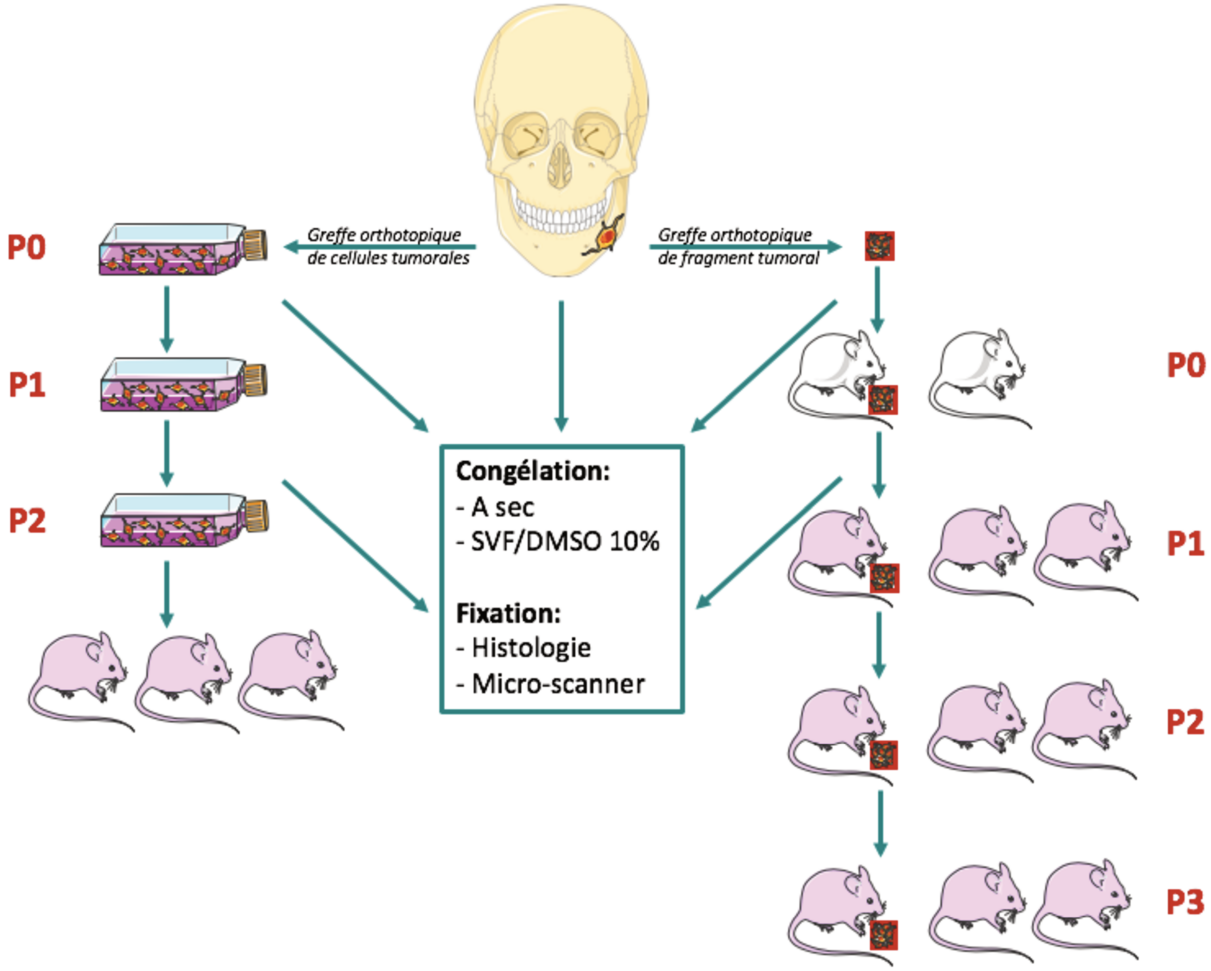

Figure 12. Schéma représentatif de l'élaboration des modèles PDX à partir des pièces tumorales de patients et à partir des cellules cultivées issues de ces pièces tumorales.

Figure 13. Développement des OsM sur les modèles murins. De gauche à droite : Modèle MOS-J sur souris C57Bl/6 (0,50.10^6 cellules), modèle HOS1544 sur souris nude (0,25.10^6 cellules), PDX obtenu à partir d'un fragment tumoral (P2) à J30, PDX obtenu à partir de cellules tumorales AT2015 (P3) à J70.

Caractérisation histologique

A l'euthanasie, les têtes des animaux étaient fixées dans une solution tamponnée de formaldéhyde 10% puis décalcifiées en solution de diéthylène-acide tétra-acétique (EDTA) 4% et paraformaldéhyde 0,2% à pH 7,4. Après inclusion en paraffine, les têtes étaient coupées en sections de 3µm, montées sur lames et colorées en colorations standards HE et trichrome de Masson.

L'analyse histologique des modèles a montré l'existence d'un OsM conventionnel de haut grade de malignité présentant de multiples cellules tumorales ostéoblastiques associant un polymorphisme nucléaire, une chromatine fine et de larges nucléoles. Des zones de nécrose intra-tumorale étaient fréquemment observées quel que soit le modèle xénogénique (figure 14) ou syngénique (figure 15).

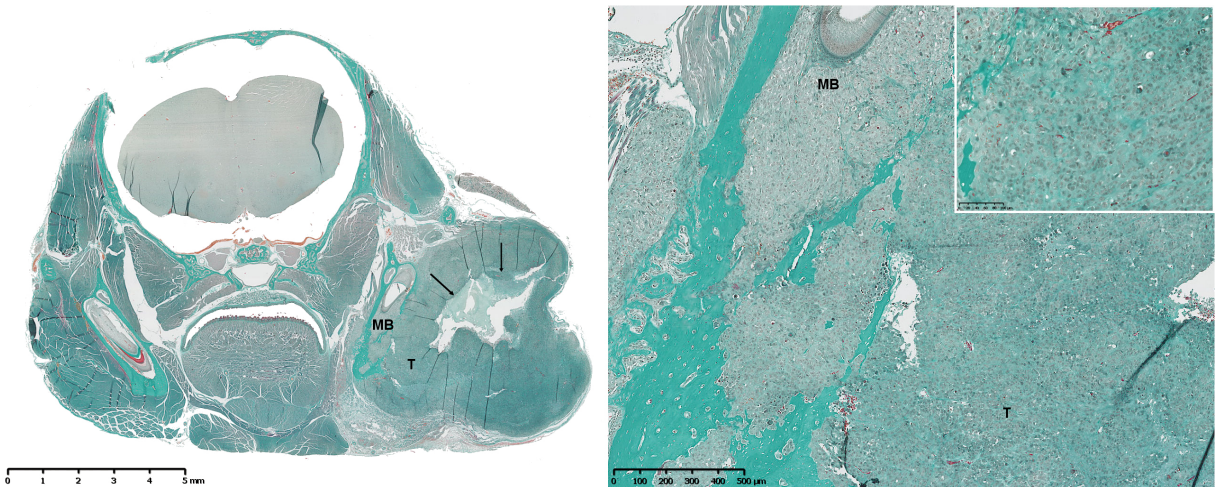

Figure 14. Coupe d'OsM développé sur souris NMRI-nude (modèle HOS1544) en coloration au trichrome de Masson en vue frontale (à gauche, grossissement normal). Importante tumeur (T) envahissant localement l'os cortical et médullaire de la mandibule (MB), et présentant une importante nécrose intra-tumorale centrale (flèches noires). Les cellules tumorales ostéoblastiques présentent de nombreuses mitoses ainsi que la production de matrice ostéoïde (à droite, grossissement x5 ; fenêtre, x20).

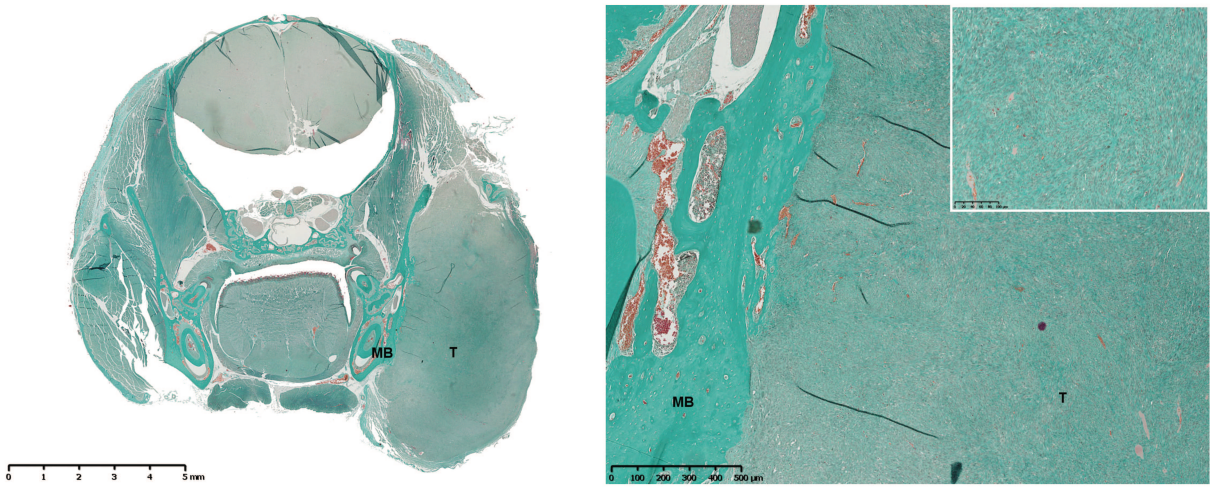

Figure 15. Coupe d'OsM développé sur souris C57Bl/6 (modèle MOS-J) en coloration au trichrome de Masson en vue frontale (à gauche, grossissement normal). Large tumeur (T) au contact de l'os mandibulaire gauche (à droite, grossissement x5). Haute densité de cellules ostéoblastiques produisant de la substance ostéoïde (fenêtre, x20).

Les modèles PDX AT2015 et NR2018 ont été comparés sur le plan histologique à la tumeur parentale. L'analyse a ainsi montré un maintien des caractéristiques cellulaires et histologiques de la tumeur initiale au cours des différents passages sur l'animal quels que soient les modèles utilisés (modèle de fragment tumoral ou modèle d'injection de cellules tumorales) (figure 16).

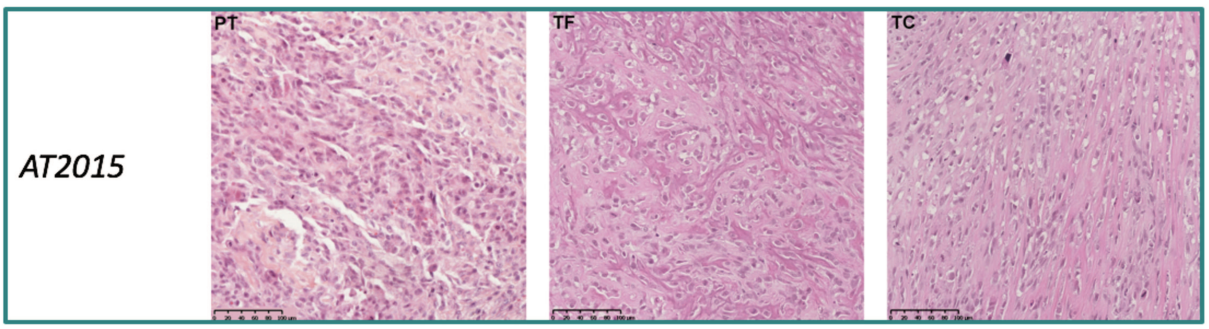

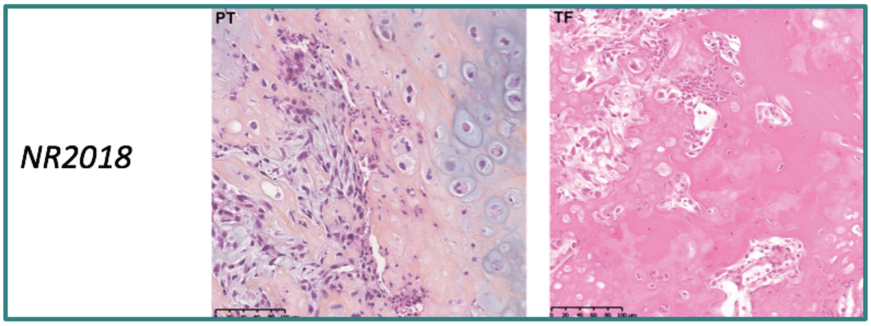

Figure 16. Comparaison histologique de la tumeur parentale (PT) avec les modèles PDX obtenus à partir d'un fragment tumoral (TF) (à P2 pour AT2015, P0 pour NR2018) ou de cellules tumorales (TC) (à P3 pour AT2015) en HE (grossissement x20). La tumeur AT2015 correspond à un ostéosarcome conventionnel avec des cellules ostéoblastiques dans une matrice ostéoïde, nombreuses atypies nucléaires et un index mitotique élevé. La tumeur NR2018 correspond à un ostéosarcome conventionnel présentant une importante différenciation chondroblastique et des atypies nucléaires. Noter la conservation du phénotype tissulaire dans les modèles PDX TF et TC.

Analyse morphométrique

Les têtes des animaux ont été analysées en imagerie après l'euthanasie, grâce au microscanner SkyScan-1072 (Bruker, Massachusetts, USA), en utilisant les paramètres d'acquisition suivants : Taille de pixel 18μm, 50kV, filtre Al 0,5mm et phase de rotation de 0,70 degrés. L'analyse des paramètres osseux et les reconstructions tridimensionnelles (3D) ont été réalisés grâce aux logiciels NRecon, CTVox and CTAn 32-bit software (Skyscan).

Les lésions osseuses observées étaient très comparables à la pathologie humaine. Une importante ostéolyse tumorale était notée dans les modèles HOS1544 et les modèles PDX induits par l'injection de cellules tumorales AT2015. Les lésions étaient plus ostéocondensantes dans les modèles MOS-J et les modèles PDX obtenus à partir d'un fragment tumoral (figure 17). De manière intéressante les mêmes modèles PDX développés sur le tibia des animaux ont montré une intense réaction périostée, en particulier dans le modèle PDX induit à partir de cellules tumorales AT2015 (figure 18).

Les paramètres osseux ont été comparés entre les mandibules tumorales du modèle HOS-1544 (n=8) et des mandibules saines (n=8) : BV (bone volume), BV/TV (bone volume/tumor volume), Tb.Th (trabecular thickness), Tb.Sp (trabecular separation) et Tb.N (trabecular number). Pour l'analyse des paramètres osseux une zone tumorale d'intérêt a été définie à partir du bord postérieur de l'incisive centrale sur une longueur de 5,4mm. La tendance à l'ostéolyse a été ainsi confirmée au niveau des tumeurs, avec la diminution des valeurs de BV, BV/TV, Tb.Th, Tb.N et l'augmentation de Tb.Sp mais sans différence statistiquement significative (tableau 4).

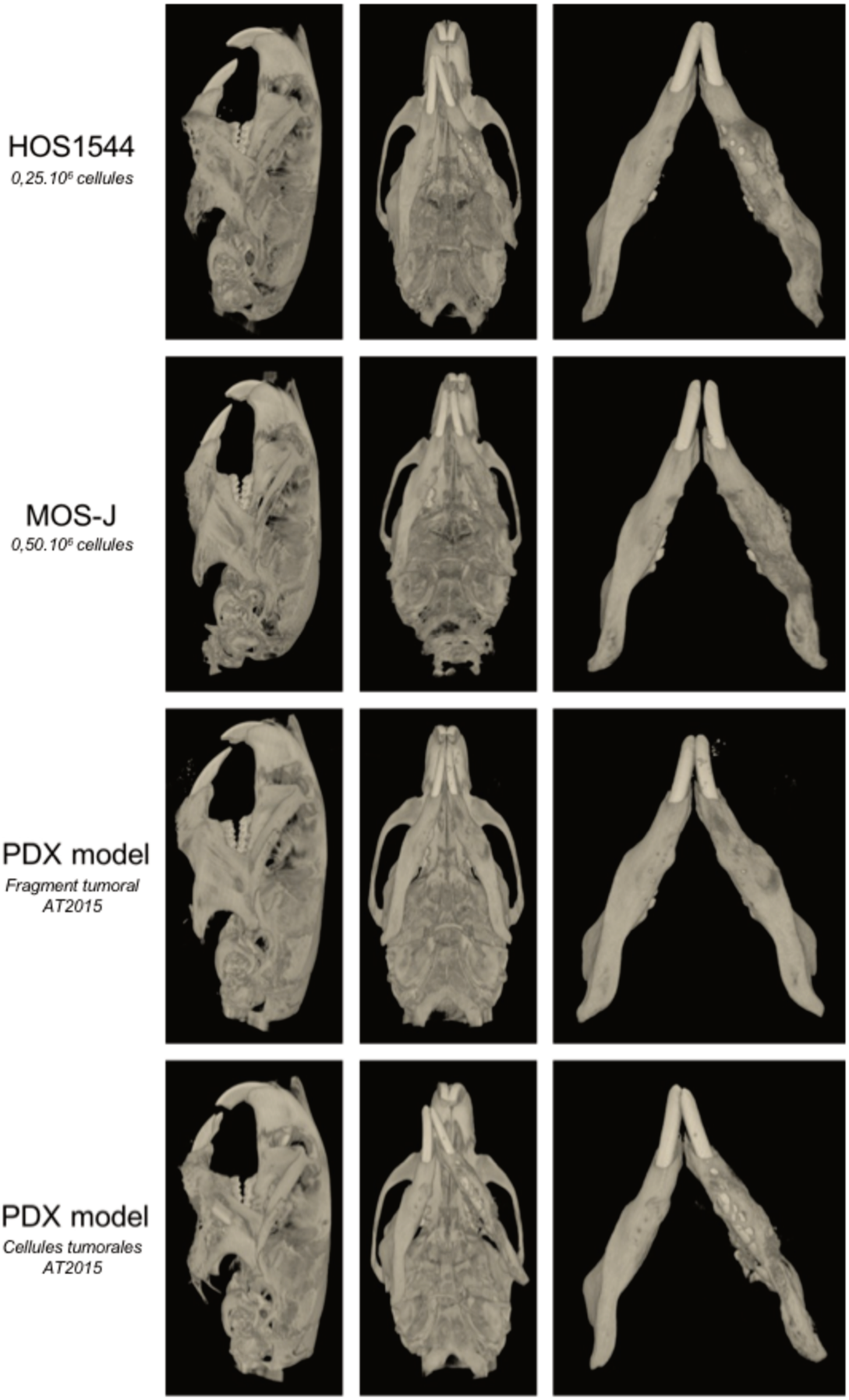

Figure 17. Reconstructions 3D des images de scanner obtenues sur les modèles murins d'OsM HOS1544, MOS-J et PDX AT2015.

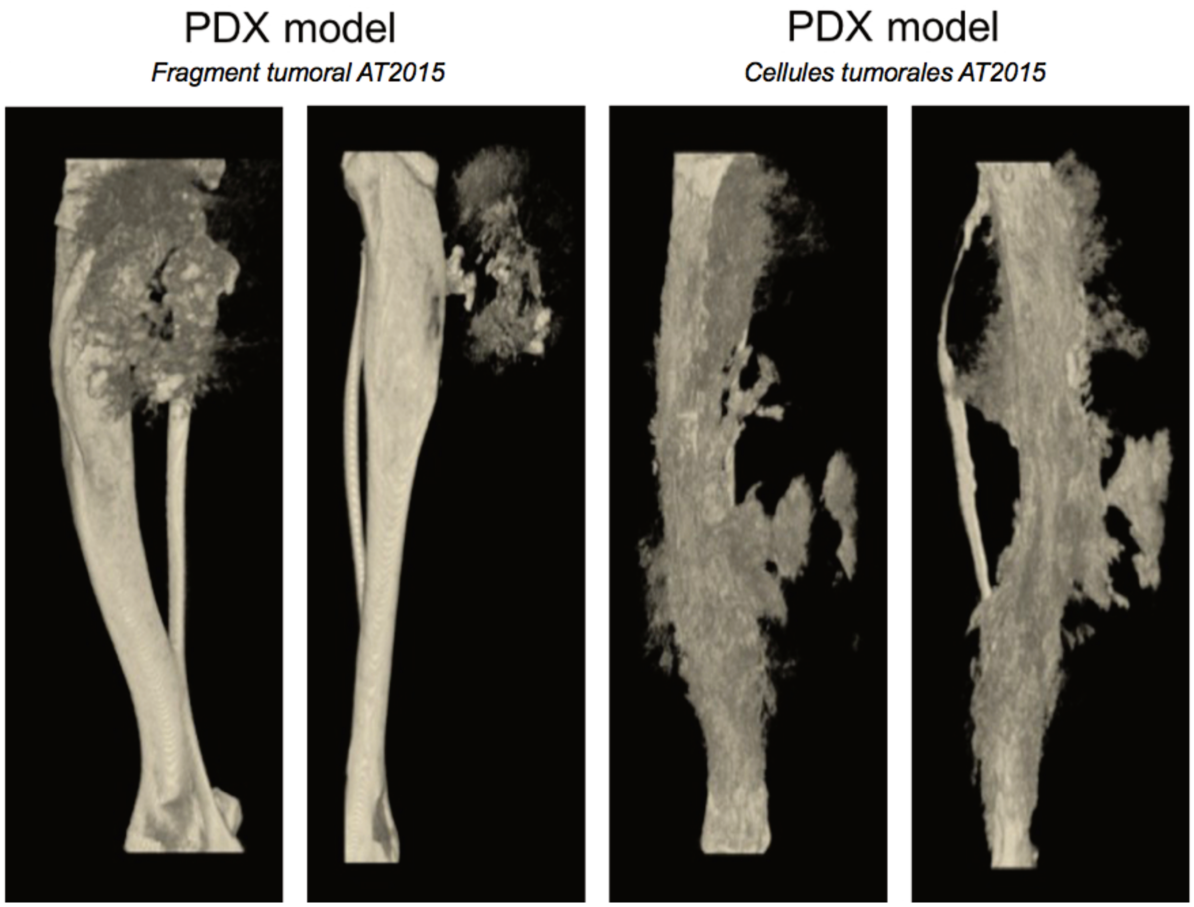

Figure 18. Reconstructions 3D des images de scanner obtenues sur le modèle PDX AT2015 induit sur les tibias de souris NMRI-Nudes.

	Mandibule tumorale (n=8)	Mandibule normale (n=8)
BV, moyenne ±DS (mm^3)	12,64 ±1,21	13,09 ±0,27
BV/TV	61,17 ±7,09	66,57 ±0,96
Tb.Th, moyenne ±DS (mm)	0,29 ±0,02	0,30 ±0,01
Tb.Sp, moyenne ±DS (mm)	0,27 ±0,04	0,24 ±0,01
Tb.N, moyenne ±DS	2,09 ±0,17	2,22 ±0,03

Tableau 4. Paramètres osseux mesurés dans les mandibules tumorales du modèle HOS1544 et dans des mandibules normales de souris NMRI-Nudes. n, nombre d'animaux ; DS, déviation standard.

Dissémination métastatique

La recherche de métastases pulmonaires a été réalisée à l'euthanasie des animaux après prélèvement des poumons. Après fixation en solution tamponnée de formaldéhyde 10%, puis inclusion en paraffine, les poumons étaient coupés en quatre sections de 3µm tous les 300µm puis montés sur lames. En coloration HE, l'analyse portait sur le nombre de métastases par animal. Les mesures ont été réalisées à l'aide du logiciel NDPView2 Hamamatsu (SZK, Japon) après numérisation des lames au NanoZoomer 2.0-RS (Hamamatsu).

Nous avons observé la présence de métastases pulmonaires spontanées uniquement dans le modèle HOS1544 (figure 19). Dans ce modèle, le nombre moyen de métastases par animal à J14 était significativement plus élevé dans les OsM (5,6 ± 5,3 métastases) que dans les OsOL (0,3 ± 0,5 métastases) (p=0,04). Il n'existait pas de corrélation entre le nombre de métastases et le volume tumoral moyen (r=-0,11 ; p=0,82). Nous n'avons pas retrouvé de métastases pulmonaires dans les modèles MOS-J et les modèles PDX quelle que soit la localisation de la tumeur (tibiale ou mandibulaire).

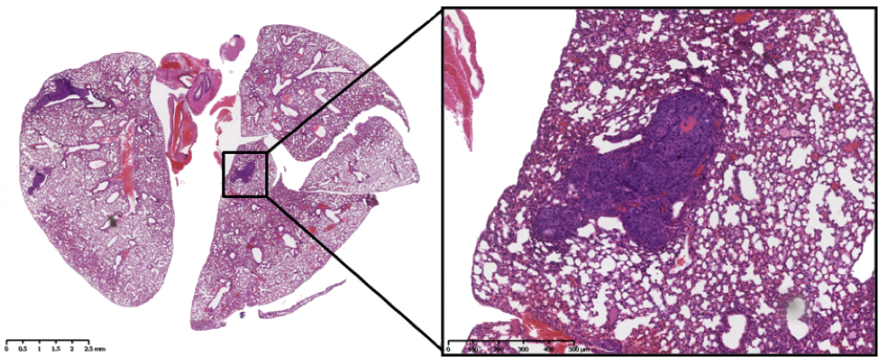

Figure 19. Coupe de poumons de souris NMRI-Nude (modèle HOS1544) en HE montrant la présence de multiples métastases dans les deux poumons (en bas).

Les modèles d'ostéosarcomes en résumé

Le tableau 5 résume les différents modèles d'ostéosarcomes développés et utilisés pour la suite des expérimentations.

Modèle		Hôte	Dose d'induction tumorale	Volumes tumoraux		Métastases O/N	Caractéristiques en microscanner
				Tumeur palpable	Atteinte de 100mm³		
Xénogénique HOS1544							
Mâchoire		Nude	0,25.10⁶ ; 20µL	J4	J13	O	Lésions ostéolytiques
Tibia			1.10⁶ ; 50µL		J8	O	
Syngénique MOS-J							
Mâchoire		C57Bl/6	0,50.10⁶ ; 20µL	J3	J23	N	Lésions ostéocondensantes
Tibia			3.10⁶ ; 50µL		J23	N	
PDX							
Fragment tumoral		SCID	NA	J14	J30	N	Lésions ostéocondensantes
Cellules		Nude	1.10⁶ ; 20µL 2.10⁶ ; 40µL	J60	J75	N	Lésions très ostéolytiques et intense réaction périostée
	Mâchoire						
	Tibia						

Tableau 5. Résumé des modèles d'ostéosarcomes des mâchoires et des os longs développés et utilisés dans les expérimentations animales. O, oui ; N, non ; N/A, non applicable.

Discussion à propos des modèles

Le développement de nouveaux traitements dans les OS nécessite une meilleure compréhension de l'initiation tumorale, du développent des métastases et des mécanismes impliqués dans la chimiorésistance. L'objectif est d'améliorer la survie des patients qui peut atteindre 65% à 5 ans chez les patients avec une maladie localisée, mais chute drastiquement à 30% chez les patients présentant des métastases au diagnostic ou en échec de première ligne thérapeutique (138,139). Les modèles expérimentaux sur l'animal peuvent permettre de mieux comprendre la physiopathologie des OS (140,141). Compte tenu de la rareté de la maladie, peu de patients demeurent éligibles à des essais cliniques de phase I et II, rendant nécessaire l'utilisation de modèles précliniques pertinents (142). Le modèle animal idéal d'OS doit récapituler tous les aspects de la pathologie humaine depuis les évènements génétiques à l'initiation tumorale jusqu'à la production de matrice ostéoïde par les cellules ostéoblastiques (143), et doit présenter des métastases pulmonaires spontanées (144). De nombreux modèles murins d'OsOL ont été développés (145,146). Ces modèles sont obtenus par différentes approches :

1. **Les modèles chimiquement induits ou après irradiation** ne sont plus guère utilisés. Ils sont obtenus après exposition des animaux à des substances radioactives (radium, thorium, roentgen, phosphate-32) ou des carcinogènes chimiques (147). Si ces modèles reflètent les mécanismes génétiques et moléculaires à l'initiation de la tumeur, ils ne reflètent pas le caractère sporadique des OS chez l'homme mais plutôt les OS secondaires (142,148). De plus ces modèles demeurent imprévisibles en terme de site tumoral et sont peu adaptés à une caractérisation in vitro (143).
2. **Les modèles murins génétiquement modifiés.** Ils sont obtenus par la modulation conditionnelle de l'expression des gènes impliqués dans la différenciation des cellules de la lignée ostéoblastique (76). Ils utilisent les technologies comme le système cre-lox, si-RNA/sh-RNA pour moduler l'expression des gènes suppresseurs de tumeur p53 et RB, et des facteurs de différenciation des ostéoprogéniteurs (142,147–149). Ces modèles ont l'avantage de mimer l'histoire naturelle des OS dans un environnement tumoral semblable à la pathologie humaine, et permettent l'étude des mécanismes moléculaires impliqués dans l'initiation tumorale (141,145,150). En

revanche ces modèles demeurent hétérogènes en termes de spécificité, d'incidence et de latence tumorale (142,151).

3. **Les modèles d'injection ou de greffe tumorale.** Ils sont basés sur l'injection de cellules tumorales murines (allogreffe) ou humaines (xénogreffe) dans des souris immunocompétentes (modèle syngénique) ou immunodéprimées (modèle xénogénique). Il existe de nombreuses lignées cellulaires développées pour obtenir ces modèles chez la souris et chez le rat (145,148). Les modèles de greffe tumorale ont pour avantages la facilité d'utilisation, la reproductibilité et un faible coût (141–143,148). En revanche ces modèles ont le plus souvent perdu leur microenvironnement tumoral en particulier la réponse immunitaire, et ne reflètent pas les mécanismes de la dissémination métastatique (142,149). Quatre-vingts pourcents des traitements anti-cancéreux efficaces chez l'animal n'auraient aucun effet chez l'homme du fait de l'utilisation de modèles de xénogreffe qui ont perdu l'interaction entre la cellule tumorale et le stroma de l'hôte (144,152).

4. **Les modèles PDX** sont obtenus par la greffe de cellules tumorales ou de tissus tumoraux provenant de patients sur des souris immunodéficiences (144,153). Les modèles PDX ont pour principaux avantages la conservation du microenvironnement tumoral de l'hôte et des processus de dissémination métastatique (142,154). En outre, ces modèles sont particulièrement utiles dans les cancers rares car ils permettent de tester des thérapies anti-cancéreuses dans une approche personnalisée (152,155). Les principaux inconvénients sont représentés par la nécessité d'avoir une quantité suffisante de tissus frais et des compétences techniques pour réaliser la greffe tumorale ; d'un taux de succès médiocre variant de 20 à 80% dans la littérature, et d'un coût élevé (152–154,156).

Les modèles murins d'ostéosarcome sont les plus couramment utilisés pour leur facilité de manipulation, la possibilité de mener des études thérapeutiques sur un grand nombre d'animaux, et pour leur coût raisonnable. Cependant la biologie tumorale est très différente entre l'homme et le rongeur (157); la petite taille des animaux et leur durée de vie courte ne permettent pas de mener des études pré-cliniques de bonne qualité méthodologique et à l'échelle de la vie humaine (158). D'autres modèles sont donc décrits en particulier chez le porc et le chien qui développent des ostéosarcomes spontanés comparables à la pathologie humaine (159). Nous décrivons le premier modèle d'OsM obtenu par l'injection de lignées

tumorales HOS1544 et MOS-J au contact de la mandibule chez la souris non génétiquement modifiée (31). Ces modèles sont largement utilisés pour l'étude des OsOL car ils s'accompagnent du développement de métastases spontanées (148,160). Les modèles ont montré des caractéristiques cliniques et morphométriques comparables aux OsM chez l'homme. Des métastases pulmonaires ont pu être mises en évidence avec la lignée cellulaire HOS1544 de même qu'une croissance rapide et homogène de la tumeur atteignant un point limite de 250mm^3 en 2 à 3 semaines au niveau de la mandibule. En localisation tibiale, le point limite couramment appliqué est de 1500mm^3. Nous avons observé une dissémination métastatique plus importante dans les modèles d'OsM par rapport aux OsOL, ce qui va à l'encontre des constations faites chez l'homme où les OsM sont connus pour leur potentiel métastatique moindre. De plus, l'induction des tumeurs en site mandibulaire et tibial fait appel à des concentrations de cellules tumorales différentes, rendant difficile la comparaison des deux localisations en termes de cinétique de croissance tumorale, de dissémination métastatique voire des environnements tumoraux. Nous avons également développé deux modèles PDX orthotopiques, ce type de modèle constitue la première description en localisation mandibulaire. Ces modèles ont été obtenus par la greffe d'un fragment tumoral (AT2015 et NR2018) ou de cellules tumorales (AT2015) en localisation mandibulaire dans tous les animaux greffés. DeRose *et al.* ont montré que le succès de la greffe tumorale était un facteur de mauvais pronostique car corrélé avec une moindre survie du patient dans des modèles de cancers du sein (161). Cette observation est compatible avec notre expérience des modèles PDX puisque les deux patients à l'origine des fragments tumoraux sont décédés d'une poursuite évolutive de la maladie (métastases pulmonaires et rechute locale). Dans une étude de modèles PDX portant sur 90 sarcomes osseux, Nanni *et al.* ont rapporté 36% de succès de la greffe tumorale avec un délai moyen d'apparition de la tumeur de 9 semaines après un premier passage et 4,5 semaines au deuxième passage (140). La cinétique tumorale des modèles PDX était en revanche bien plus lente que celle observée après l'injection de lignées HOS et MOS-J avec l'apparition d'une tumeur palpable à J14 pour le fragment tumoral et J60 pour les cellules tumorales. Cette observation est probablement liée à la sélection de clones tumoraux agressifs lors des nombreux passages des lignées cellulaires. Si l'utilisation de fragments tumoraux obtenus après neo-CT semble réduire le succès de la greffe tumorale de 50 à 18% (140,162), nous n'avons pas observé un tel effet puisque une tumeur s'est développé quelle que soit

l'utilisation d'une pièce de biopsie ou d'une pièce d'exérèse après neo-CT. Enfin nous avons montré un maintien du phénotype tumoral entre la tumeur parentale et les différents modèles PDX à partir de l'analyse histologique. Le respect des caractéristiques génétiques et histopathologiques entre la tumeur initiale et les modèles PDX est démontrée dans la littérature (141,163). Néanmoins, une analyse histologique comparative est recommandée avant l'utilisation des modèles PDX à visée préclinique (154).

L'ostéosarcome est une tumeur maligne d'origine mésenchymateuse associant des lésions ostéolytiques et la production de matrice ostéoïde minéralisée ; il en résulte fréquemment l'association de lésions ostéolytiques et ostéocondensantes. Nous avons étudié les paramètres morphométriques des tumeurs en microscanner pour analyser le comportement fonctionnel de ces tumeurs. En particulier nous avons montré des différences dans la réaction périostée observée en site tibial et en site mandibulaire après l'injection de cellules tumorales humaines AT2015, suggérant des variations dans l'environnement osseux de la tumeur entre ces deux localisations.

Bertin *et al. J Transl Med* (2019) 17:56
https://doi.org/10.1186/s12967-019-1807-5

Journal of Translational Medicine

RESEARCH Open Access

Jaw osteosarcoma models in mice: first description

Hélios Bertin[1,2*], Romain Guilho[3], Régis Brion[1], Jérôme Amiaud[1], Séverine Battaglia[1], Anne Moreau[4], Anne Brouchet-Gomez[5,6], Julie Longis[2], Benoit Piot[2], Dominique Heymann[7,8], Pierre Corre[2,9] and Françoise Rédini[1]

Abstract

Background: Osteosarcoma (OS) is the most common cancer of bone. Jaw osteosarcoma (JOS) is rare and it differs from other OS in terms of the time of occurrence (two decades later) and better survival. The aim of our work was to develop and characterize specific mouse models of JOS.

Methods: Syngenic and xenogenic models of JOS were developed in mice using mouse (MOS-J) and human (HOS1544) osteosarcoma cell lines, respectively. An orthotopic patient-derived xenograft model (PDX) was also developed from a mandibular biopsy. These models were characterized at the histological and micro-CT imaging levels, as well as in terms of tumor growth and metastatic spread.

Results: Homogeneous tumor growth was observed in both the HOS1544 and the MOS-J JOS models by injection of 0.25×10^6 and 0.50×10^6 tumor cells, respectively, at perimandibular sites. Histological characterization of the tumors revealed features consistent with high grade conventional osteosarcoma, and the micro-CT analysis revealed both osteogenic and osteolytic lesions. Early metastasis was encountered at day 14 in the xenogenic model, while there were no metastatic lesions in the syngenic model and in the PDX models.

Conclusion: We describe the first animal model of JOS and its potential use for therapeutic applications. This model needs to be compared with the usual long-bone osteosarcoma models to investigate potential differences in the bone microenvironment.

Keywords: Sarcoma, Mandible, Models, Environment, Animal experimentation, Bone resorption

Background

Osteosarcoma (OS) is the most common cancer of bone [1, 2]. Jaw osteosarcoma (JOS) is a rare condition, representing only 5 to 10 percent of all osteosarcomas [3–5]. It differs from long-bone osteosarcomas (LBOS) as it typically occurs two decades later [5, 6], has a lower metastatic potential [4], and has better patient survival rates [6, 7]. Metastases remain the major cause of death [8]. The treatment of JOS is based on the treatment of LBOS, and it comprises neoadjuvant chemotherapy followed by surgical resection and adjuvant chemotherapy [9, 10]. The surgical procedure remains complicated with facial locations because it is difficult to obtain free surgical margins, thus leading to functional and aesthetic impairments. Radical surgery with wide clear margins is the main prognostic factor of the disease [6, 11]. The rarity of the disease makes it difficult to carry out early-phase clinical trials. There is, therefore, a need for appropriate animal models that recapitulate the complexity and the heterogeneity of this malignancy [12].

OS is characterized by a lack of recurrent translocations and a complex karyotype [13]. The tumor suppressor genes p53 and Rb are frequently altered and they appear to be involved in initiation of the disease [14–16]. It has also been well established that the bone microenvironment plays a major role in the development and progression of osteosarcomas [17, 18]. The in vivo

*Correspondence: helios.bertin@chu-nantes.fr
[1] Laboratoire des sarcomes osseux et remodelage des tissus calcifiés (Phy. OS), UMR 1238, Faculté de médecine, 1 rue Gaston Veil, 44035 Nantes Cedex, France
Full list of author information is available at the end of the article

© The Author(s) 2019. This article is distributed under the terms of the Creative Commons Attribution 4.0 International License (http://creativecommons.org/licenses/by/4.0/), which permits unrestricted use, distribution, and reproduction in any medium, provided you give appropriate credit to the original author(s) and the source, provide a link to the Creative Commons license, and indicate if changes were made. The Creative Commons Public Domain Dedication waiver (http://creativecommons.org/publicdomain/zero/1.0/) applies to the data made available in this article, unless otherwise stated.

interactions between tumor cells and the host are still largely unknown [2]. The generation of specific animal models that mimic the human disease would allow for a better understanding of the mechanisms involved in tumorigenesis and to test new therapeutic agents.

Several OS mouse models have been developed in the long bones [19]. But to date, no specific animal model of JOS has been carried out, and the biological behaviour of these sarcomas appears to differ from LBOS [20]. The aim of our work was to develop and characterize specific mouse models of JOS.

Methods

Animal housing and handling

Four-week-old female mice (Elevages Janvier, France) were housed in groups of four under pathogen-free conditions at the Experimental Therapy Unit (Medical School, Nantes, France) in accordance with French institutional guidelines (CEEA.PdL.06, authorization no 8405 and 8449). Mice were given access to food and water ad libitum. This report adheres to the EU directive 2010/63/EU and the ARRIVE Guidelines for reporting animal research [22], and a completed checklist is included in Additional file 1.

Transplantation of murine and human osteosarcoma cell lines

Osteosarcoma cell lines (Additional file 2: Table S1) suspended in PBS solution were inoculated under general anaesthesia at a paraosseous site after periosteum scraping (isoflurane-air mixture, 1.5%, 1 L/min). For ethical considerations, mice were euthanized by cervical dislocation when the tumor volume reached 150 mm^3.

Three murine (MOS-J, POS-1, and K7-M2) and four human (HOS1544, HOS 1547, MG-63, and SaOS-2) LBOS cell lines were used. One million cells were injected at a mandibular site in 7 groups of 3 mice (C57Bl/6, C3H/HeN, and Balb/c for the syngenic models, and in NMRI-nude mice for the xenogenic models). A dose–effect study was carried out: 0.25×10^6, 0.50×10^6, and 1×10^6 MOS-J or HOS1544 cells as a 20 µL suspension in PBS in C57Bl/6 and NMRI-nude mice (n = 4/group).

Development of a JOS PDX model from a patient

PDX models were developed from the biopsy of a patient exhibiting a JOS. A 1 mm^3 fragment of the tumor was grafted under the mandibular or the tibial periosseous membrane in two anesthetized SCID mice (xylazine 8%-ketamine 5% in PBS; 100 µL/10 g). Part of the specimen was digested for 2 h at 37 °C in Dulbecco's modified Eagle's medium (DMEM) (Biowhittaker, Belgium), 10% collagenase, and 1% Penicillin 100 U/mL—Streptomycin 100 mg/L (Invitrogen, France). After centrifugation, the cells (hereafter referred to as AT2015 cells) were cultured at 37 °C in DMEM/10% FBS, 1% glutamine, and 1% antibiotics. The cells were washed in DMEM and then used for perimandibular (1×10^6; 20 µL) and paratibial injection (2×10^6; 40 µL).

Tumor growth recordings

Tumor volumes were calculated using the formula ($l^2 \times L)/2$, where l is the smallest and L the largest perpendicular diameter of the tumor.

Micro-CT analysis

Mandibles were scanned at necropsy using a SkyScan-1072 X-ray microcomputed tomography system (Bruker, Massachusetts, USA) with the following parameters: 18 µm pixel size, 50 kV, 0.5-mm AI filter, and a rotation step of 0.7 degrees. Three-dimensional (3D) reconstructions and analysis were performed using NRecon, CTVox and CTAn 32-bit software (Skyscan). A region of interest corresponding to the tumor area was defined from the posterior side of the central incisor over a length of 5.4 mm. The cortical (BV, BV/TV) and trabecular (Tb.Th, Tb.Sp and Tb.N) bone parameters were quantitatively compared between tumor mandibles and normal jaw in the HOS1544 model.

Histological analysis

Jaws were fixed in 10% buffered formaldehyde and then decalcified by electrolysis. After embedding in paraffin, 3-µm-thick sections were stained with haematoxylin–eosin (HE) or with Masson trichrome. For the analysis of lung metastases, 3 µm-thick sections were generated every 300 µm and the tumor foci were quantified using NDPView2 Hamamatsu software (SZK, Japan).

Statistical analysis

The statistical analysis was performed with GraphPad Prism software for Windows (GraphPad Software, La Jolla, USA). A two-factor ANOVA and the unpaired Mann–Whitney test were used to compare the tumor volumes and the number of metastases, respectively. An unpaired Mann–Whitney test and a Wilcoxon test for paired observations allowed to analyse the bone parameters. Results with $P < 0.05$ were considered significant.

Results

Development of preclinical models of mouse JOS

All of the mice injected with murine osteosarcoma cells developed a mandibular tumor. For the syngenic models, the tumor growth was more homogeneous in the MOS-J model than POS-1 and K7M2, with a mean tumor volume of 46.6 mm^3 (± 11.5 mm^3), 10 mm^3 (± 14.1 mm^3), and 15.3 mm^3 (± 11.5 mm^3), respectively, at day 11

(D11). For the xenogenic models, the most homogeneous growth was observed with HOS1544 cells: mean tumor volume 60 mm^3 (± 20 mm^3) at D11 versus 73.3 mm^3 (± 30.5 mm^3), 60 mm^3 (± 34.6 mm^3), and 33.3 mm^3 (± 11.5 mm^3) for the MG-63, HOS1547, and SaOs-2 cells, respectively.

Uniform dose-dependent growth of the mandibular tumor was observed in the HOS1544 model ($p = 10^{-4}$), while the MOS-J model was more heterogeneous. The most comparable growth was obtained with inoculation of 0.25×10^6 HOS1544 cells and 0.5×10^6 MOS-J cells, respectively (Additional file 2: Figure S1).

PDX models developed at both mandibular and tibial sites irrespective of whether a tumor fragment or AT2015 tumor cells were used. A palpable mass was detected at D14 for the tumor graft and D60 for the tumor cell inoculation. The tumor volume reached 100 mm^3 at D30 and at D75 for the respective models.

Characterization of the JOS models

Histological analysis

Histological examination confirmed the diagnosis of high grade conventional osteosarcomas exhibiting multiple osteoblastic tumor cells, with polymorphic nuclei, thin chromatin, and large nucleoli. Areas of intratumoral necrosis were often observed, together with several mitoses irrespective of whether xenogenic (Fig. 1) or syngenic (Fig. 2) models were being studied.

The PDX models were compared with the human parental tumor, exhibiting very similar lesions, irrespective of the use of a tumor fragment or tumor cell injection (Fig. 3). This analysis revealed high grade osteosarcoma features with osteoblastic tumor cells that secreted an osteoid substance and that had various nuclear atypia with a high mitotic index and focal areas of chondroblastic differentiation.

Micro-CT analysis

The bone lesions were comparable between the murine models and the human disease. A high prevalence of mandibular osteolytic lesions was observed in the HOS1544 and the AT2015-induced PDX models. More osteogenic features were noted in the MOS-J model and in the PDX induced with a human tumor fragment (Fig. 4a, b). The quantitative analysis of bone parameters in the HOS1544 model in comparison with contralateral normal mandible in mice showed a trend of tumor induced bone lysis, as revealed by the decrease of BV, BV/TV, Tb.Th, Tb.N and the increase of Tb.Sp but with non-statistical significance (Table 1).

Large osteogenic lesions with a high level of periosteal reaction were observed in the PDX models induced in long bones, particularly those induced with AT2015 tumor cells (Fig. 4c).

Tumor growth and metastatic spread in lungs

The mandibular tumor grew significantly faster in the xenogenic HOS1544 JOS model compared to the syngenic MOS-J model, with the tumor volume reaching 100 mm^3 at D14 versus D23, respectively (Fig. 5a). There was substantial metastatic spread in lungs in the HOS1544 JOS model, with a mean number of metastases

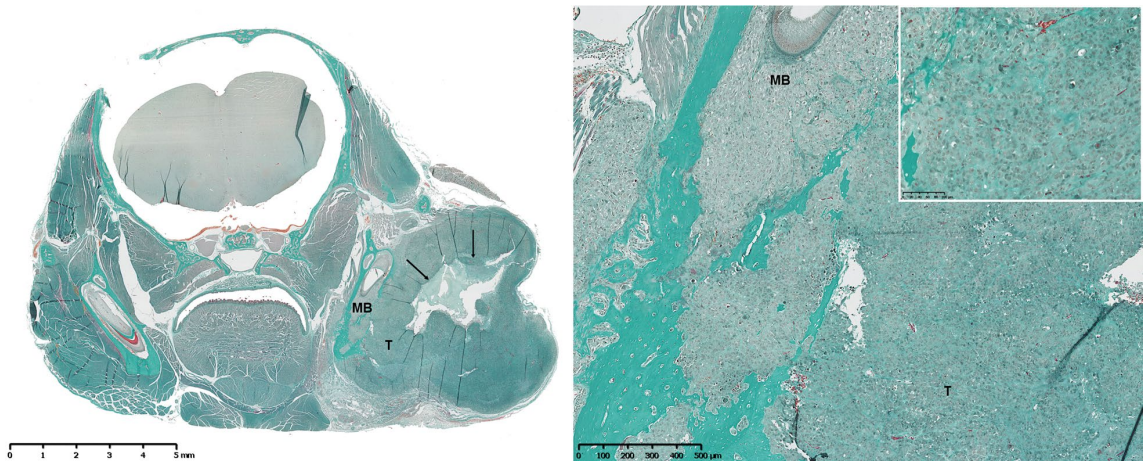

Fig. 1 Masson's trichrome staining of a section of a mandibular osteosarcoma developed in an NMRI-nude mouse (HOS1544 model) in a frontal view (left, original magnification (OM)). Note the large tumor (T) with local invasion of the cortical and medullary mandibular bone (MB), and substantial central tumor necrosis (black arrows) (right, OM × 5). The osteoblastic tumor cells present with several mitoses and produce intercellular osteoïd substance (window, OM x 20)

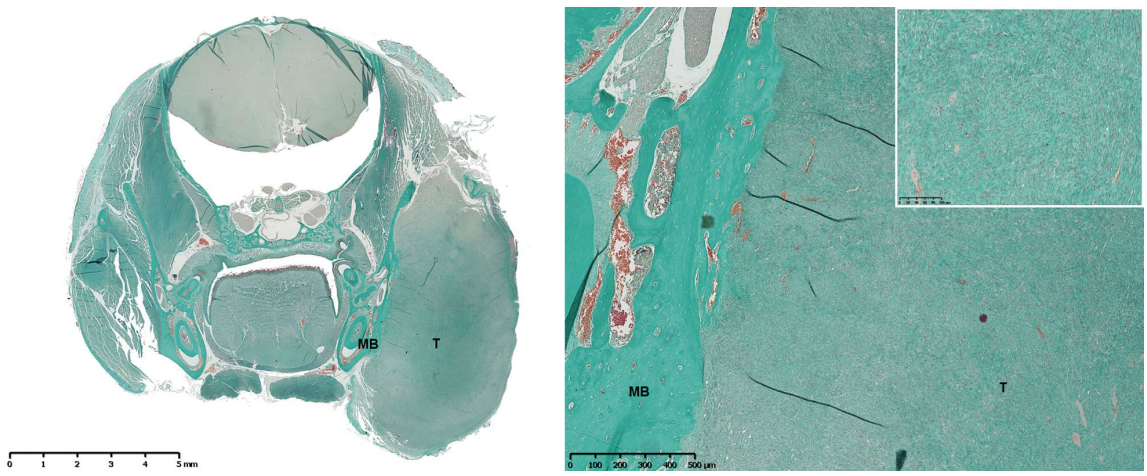

Fig. 2 Masson's trichrome staining of a section of a mandibular osteosarcoma developed in C57Bl/6 mouse (MOS-J model) in a frontal view (left, original magnification (OM)). Large tumor (T) developed in contact with left mandibular bone (MB) (right, OM × 5). High density of osteoblastic tumor cells secreting osteoïd substance (window, OM × 20)

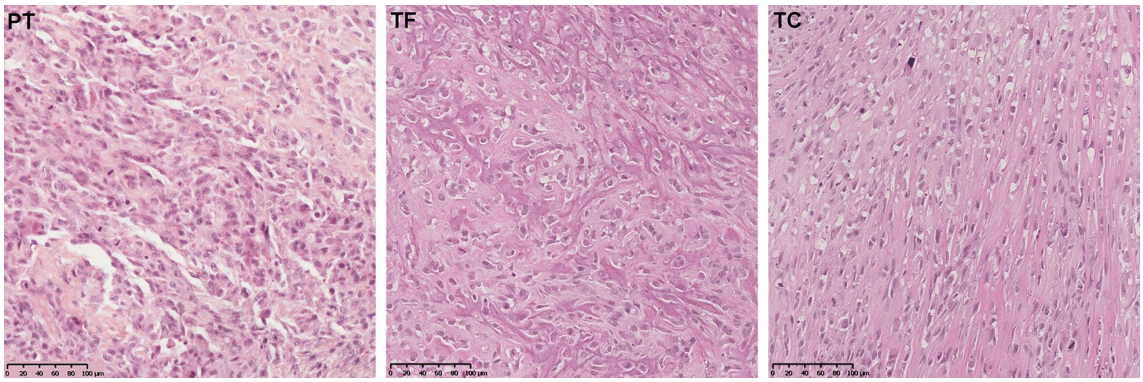

Fig. 3 Histological comparison of the osteosarcoma parental tumor (PT) (left) with the PDX models derived from a tumor fragment (TF) (middle) and from the AT2015 tumor cells (TC) (right) (OM × 20). Conventional osteosarcoma features with osteoblastic tumor cells in an osteoid stroma, various nuclear atypia with high mitotic index. The rare areas of chondroblastic differentiation are not showed in this section

Table 1 Cortical (BV, BV/TV) and trabecular (Tb.Th, Tb.Sp, Tb.N) bone parameters measured in tumor and contralateral (normal) mandibles

	Tumor jaw (n = 8)	Normal jaw (n = 8)
Bone volume (BV), mean ± SD (mm3)	12.64 ± 1.21	13.09 ± 0.27
BV/Tumor volume (BV/TV)	61.17 ± 7.09	66.57 ± 0.96
Trabecular thickness (Tb.Th), mean ± SD (mm)	0.29 ± 0.02	0.30 ± 0.01
Trabecular separation (Tb.Sp), mean ± SD (mm)	0.27 ± 0.04	0.24 ± 0.01
Trabecular number (Tb.N), mean ± SD	2.09 ± 0.17	2.22 ± 0.03

N number of animals, *SD* standard deviation

of 5.6 (0-12) per mouse at D14. This value did not correlate with the mean tumor volume. Most of the lung lesions were macroscopically visible (Fig. 5b). Neither lung metastases could be discerned in the MOS-J JOS model at D23, nor in the PDX models.

Discussion

As the survival rate for osteosarcoma has not changed over the past 40 years [19, 23, 24], the development of new and more effective therapeutic approaches, as assessed with relevant preclinical models [25], is urgently needed [12].

An ideal animal model of osteosarcoma should recapitulate all of the aspects of the human pathology, from the genetic events to the functional osteoid matrix production by osteosarcoma cells [2], and it should also disseminate spontaneously to the lungs [8]. To date, several OS mice models have been developed in the long bones [19]. They are induced by different approaches; radiation- and chemically induced mouse models refer to DNA damage studies [2, 13], while genetically engineered mouse (GEM) models have been induced by deletion of p53 and Rb in the osteoblast lineage [23, 26], as well as by overexpression of oncogenes in osteoblastic precursors [27]. These models help with gaining a better understanding of the molecular mechanisms involved in tumor initiation [24], but they remain heterogeneous in terms of specificity, incidence, and tumor latency [26]. Tumor cell graft models are routinely used in mice, as they are easy to set-up, affordable, and reproducible [2, 13, 19, 25]. They allow for a better understanding of the mechanisms involved in tumor and metastatic progression [13]. Patient-Derived Xenograft (PDX) models based on grafting of neoplastic cells or tissues obtained from patients in immunodeficient mice [8, 28] appear to better reproduce the tumor microenvironment and allow a wide range of drugs to be tested by means of a personalized approach for patients [29–31]. In regard to our study, the HOS1544 and MOS-J cell lines have been reported to induce a primary tumor after paratibial or intraosseous injection in nude mice and C57Bl/6 mice, respectively, and to allow for spontaneous lung metastasis [19, 32]. Unfortunately, these models do not, however, recapitulate tumor initiation and they do not account for the impact of the bone microenvironment, particularly the immune response that occurs in xenogenic models [2, 13].

We here describe the first JOS model in non-genetically modified mice, induced by inoculation of HOS1544 and MOS-J cells in close contact with the mandible. These models were found to reproduce the same histological and morphometric characteristics of the human disease at the jaw site. Early metastatic spread was observed in the HOS1544 model, as well as fast and homogeneous tumor growth, as previously described for LBOS models and correlated with the high level of aggressiveness of this cell line [33]. However, for ethical considerations, early euthanasia of the animals has to be performed when

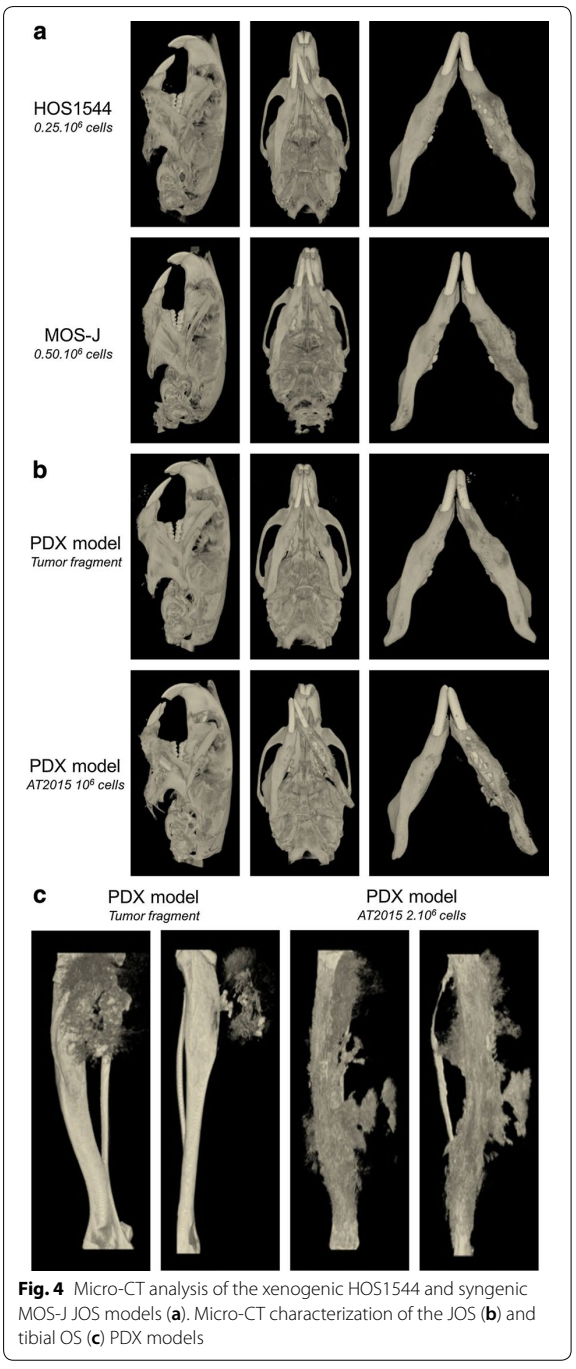

Fig. 4 Micro-CT analysis of the xenogenic HOS1544 and syngenic MOS-J JOS models (**a**). Micro-CT characterization of the JOS (**b**) and tibial OS (**c**) PDX models

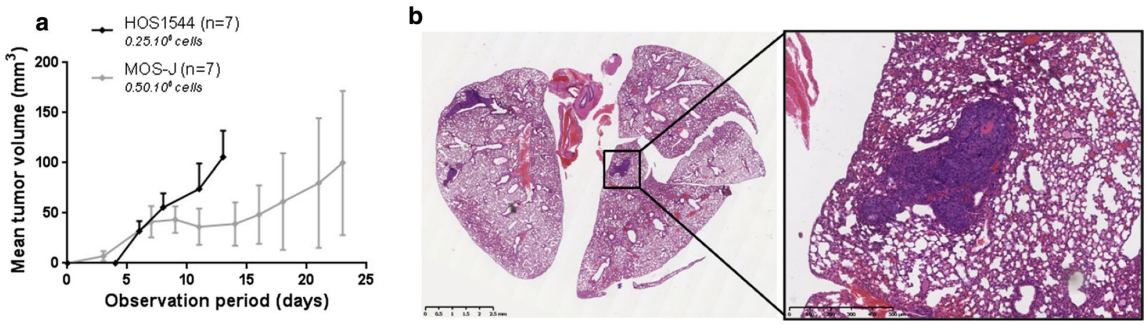

Fig. 5 Comparative analysis of the mean mandibular tumor volume over time in the HOS1544 and the MOS-J JOS models (**a**). Haematoxylin–eosin staining of a section of the lungs of an NMRI-nude mouse in a frontal view (OM), showing the presence of three metastases in both lungs, presenting as clusters of cells with large nuclei and a well-vascularized pattern (**b**)

the tumor volume reaches 150 mm^3 at the jaw site, while a 1500 mm^3 tumor volume is acceptable in long bones.

We concomitantly developed orthotopic PDX models of jaw osteosarcoma in SCID mice, which, to our knowledge, represents the first description at a mandibular location. The main advantage of this model is that it preserves the native tumor microenvironment, allowing primary tumor formation and the early stage of metastatic progression to be studied [13, 28]. PDX models are particularly valuable with rare cancers, due to the small number of patients eligible for evaluation of experimental therapies and the possibility to test personalized treatments [30, 31]. Some limitations arise due to the need for a sufficient amount of fresh tissue and the technical ability to achieve engraftment, which is a lengthy process that suffers from a low rate of success and high cost [12, 28, 29, 31]. Although PDX have an identical genomic profile as the original tumor [25], a careful histologic analysis of PDX and their parental tumors is recommended prior to their use in preclinical analyses [12].

OS is a malignant tumor of mesenchymal origin that simultaneously generated osteolytic lesions and mineralized osteoid matrix, thereby resulting in mixed lytic/blastic lesions. The bone-morphometric parameters of our models were investigated by micro-CT in order to analyse the functional behaviour of the tumors. Osteogenic lesions were observed in the MOS-J-induced mice and osteolytic lesions in the HOS1544, POS-1, and K7M2 models, in accordance with those previously reported in the respective paratibial models.

The differences observed in the clinical and biological behaviour between the two sites may be due to different microenvironments, although there have been very few studies to date comparing the tumor microenvironment in LBOS versus JOS [34, 35]. Vascularization could play an important role since immunohistochemical studies have revealed a significantly lower level of VEGF expression in JOS compared to LBOS samples, which may explain a lower metastatic potential of the jaw site [34]. In addition, differences in the periosteal reaction observed in the PDX models, whether the AT2015 tumor cells were injected at tibial or mandibular sites, can be explained by variations in the equilibrium between bone formation and resorption at the tumor site.

Further studies are hence needed to assess the role of the jaw microenvironment in osteosarcoma development by investigation of the immune response to tumor initiation, vascularization, and bone remodelling. Our new JOS models could prove to be a key resource for such studies and for testing of new therapeutic agents.

Conclusion

We described the first animal model of JOS and its potential use in therapeutic applications. This model needs to be compared with conventional long-bone osteosarcoma models to investigate potential bone microenvironment differences.

Additional files

Additional file 1. The arrive guidelines checklist.

Additional file 2: Table S1. Murine and human osteosarcoma cell lines used for the development of syngenic and xenogenic JOS animal models. **Figure S1**. Mean mandibular tumor volume over time, as a function of tumor cell number injected in the xenogenic HOS1544 (A) or the syngenic MOS-J (B) models in NMRI-nude or C57Bl/6 mice respectively.

Authors' contributions

All the authors mentioned in this manuscript have contributed to the work reported, and agree to be accountable for all aspects of work ensuring integrity and accuracy. The authors contributed as follow: conceptualization, FR, DH, and PC; methodology, HB, RG, and FR; acquisition, HB, RG, RB, JA, SB, AM, and JL; formal analysis, HB, RG, AGB, and FR; writing—original draft

preparation, HB, RG, and FR; writing—review & editing, HB, RG, AGB and FR; visualization, BP and PC. All authors read and approved the final manuscript.

Author details
[1] Laboratoire des sarcomes osseux et remodelage des tissus calcifiés (Phy. OS), UMR 1238, Faculté de médecine, 1 rue Gaston Veil, 44035 Nantes Cedex, France. [2] Service de chirurgie Maxillo-faciale et stomatologie, CHU de Nantes, 1 place Alexis Ricordeau, 44093 Nantes Cedex 1, France. [3] Faculty of Population Health Sciences, UCL Institute of Child Health, 30 Guilford Street, London, England WC1N 1EH, UK. [4] Service d'anatomie et cytologie pathologique, CHU de Nantes, 1 place Alexis Ricordeau, 44093 Nantes Cedex 1, France. [5] Service d'anatomie et cytologie pathologique, Institut Universitaire du Cancer Toulouse Oncopôle, 1 avenue Irène Joliot-Curie, 31059 Toulouse Cedex 9, France. [6] Centre de ressources biologiques – Cancer, Institut Universitaire du Cancer Toulouse Oncopôle, 1 avenue Irène Joliot-Curie, 31059 Toulouse Cedex 9, France. [7] Laboratoire Hétérogénéité Tumorale et Médecine de Précision, Institut de Cancérologie de l'Ouest, Boulevard Jacques Monod, 44805 Saint Herblain, France. [8] Service d'Histologie-Embryologie, Faculté de médecine de Nantes, 1 Rue Gaston Veil, 44035 Nantes, France. [9] Laboratoire d'Ingénierie Ostéo-Articulaire et Dentaire (LIOAD), Faculté de Chirurgie Dentaire, 1 Place Alexis Ricordeau, 44042 Nantes, France.

Acknowledgements
Not applicable.

Competing interests
The authors declare that they have no competing interests.

Availability of data and materials
All data generated or analyzed during this study are included in this published article and its Additional file 2. More information is available from the corresponding author on request.

Consent for publication
Not applicable.

Ethics approval and consent to participate
The patient involved in this research gave its consent for the use of biologic and tissues samples, according to the French legislation (Lois de "Bioéthique", July 2011; loi "Informatique et liberté", January 1978). This research was approved by the ethics committee of the Nantes University Hospital.

Mice were handled in accordance with French institutional guidelines (CEEA.PdL.06, authorization no 8405 and 8449). This report adheres to the EU directive 2010/63/EU and the ARRIVE Guidelines for reporting animal research.

Funding
This research received a financial support from "Fondation pour la Recherche Médicale" (DEA20140629835), and from "Fondation des Gueules Cassées" (2018–51). The sponsors had no role in the design, execution, interpretation, or writing of the study.

Publisher's Note

Springer Nature remains neutral with regard to jurisdictional claims in published maps and institutional affiliations.

Received: 12 December 2018 Accepted: 21 February 2019
Published online: 27 February 2019

References

1. Lacour B, Guyot-Goubin A, Guissou S, Bellec S, Désandes E, Clavel J. Incidence of childhood cancer in France: National Children Cancer Registries, 2000–2004. Eur J Cancer Prev Off J Eur Cancer Prev Organ ECP. 2010;19(3):173–81.
2. Ek ETH, Dass CR, Choong PFM. Commonly used mouse models of osteosarcoma. Crit Rev Oncol Hematol. 2006;60(1):1–8.
3. Ottaviani G, Jaffe N. The epidemiology of osteosarcoma. Cancer Treat Res. 2009;152:3–13.
4. Thariat J, Julieron M, Brouchet A, Italiano A, Schouman T, Marcy P-Y, et al. Osteosarcomas of the mandible: are they different from other tumor sites? Crit Rev Oncol Hematol. 2012;82(3):280–95.
5. van den Berg H, Schreuder WH, de Lange J. Osteosarcoma: a comparison of Jaw versus Nonjaw localizations and review of the literature. Sarcoma. 2013;2013:316123.
6. Thariat J, Schouman T, Brouchet A, Sarini J, Miller RC, Reychler H, et al. Osteosarcomas of the mandible: multidisciplinary management of a rare tumor of the young adult a cooperative study of the GSF-GETO, Rare Cancer Network, GETTEC/REFCOR and SFCE. Ann Oncol Off J Eur Soc Med Oncol ESMO. 2013;24(3):824–31.
7. Nissanka EH, Amaratunge EAPD, Tilakaratne WM. Clinicopathological analysis of osteosarcoma of jaw bones. Oral Dis. 2007;13(1):82–7.
8. Wagner F, Holzapfel BM, Thibaudeau L, Straub M, Ling M-T, Grifka J, et al. A validated preclinical animal model for primary bone tumor research. J Bone Joint Surg Am. 2016;98(11):916–25.
9. Luetke A, Meyers PA, Lewis I, Juergens H. Osteosarcoma treatment—where do we stand? A state of the art review. Cancer Treat Rev. 2014;40(4):523–32.
10. Crenn V, Biteau K, Amiaud J, Dumars C, Guiho R, Vidal L, et al. Bone microenvironment has an influence on the histological response of osteosarcoma to chemotherapy: retrospective analysis and preclinical modeling. Am J Cancer Res. 2017;7(11):2333–49.
11. Granowski-LeCornu M, Chuang S-K, Kaban LB, August M. Osteosarcoma of the jaws: factors influencing prognosis. J Oral Maxillofac Surg Off J Am Assoc Oral Maxillofac Surg. 2011;69(9):2368–75.
12. Lu W, Chao T, Ruiqi C, Juan S, Zhihong L. Patient-derived xenograft models in musculoskeletal malignancies. J Transl Med. 2018;16:107.
13. Guijarro MV, Ghivizzani SC, Gibbs CP. Animal models in osteosarcoma. Front Oncol. 2014;4:189.
14. Wadayama B, Toguchida J, Shimizu T, Ishizaki K, Sasaki MS, Kotoura Y, et al. Mutation spectrum of the retinoblastoma gene in osteosarcomas. Cancer Res. 1994;54(11):3042–8.
15. Toguchida J, Yamaguchi T, Ritchie B, Beauchamp RL, Dayton SH, Herrera GE, et al. Mutation spectrum of the p53 gene in bone and soft tissue sarcomas. Cancer Res. 1992;52(22):6194–9.
16. Miller CW, Aslo A, Won A, Tan M, Lampkin B, Koeffler HP. Alterations of the p53, Rb and MDM2 genes in osteosarcoma. J Cancer Res Clin Oncol. 1996;122(9):559–65.
17. Rubio R, Abarrategi A, Garcia-Castro J, Martinez-Cruzado L, Suarez C, Tornin J, et al. Bone environment is essential for osteosarcoma development from transformed mesenchymal stem cells. Stem Cells Dayt Ohio. 2014;32(5):1136–48.
18. Alfranca A, Martinez-Cruzado L, Tornin J, Abarrategi A, Amaral T, de Alava E, et al. Bone microenvironment signals in osteosarcoma development. Cell Mol Life Sci CMLS. 2015;72(16):3097–113.
19. Uluçkan Ö, Segaliny A, Botter S, Santiago JM, Mutsaers AJ. Preclinical mouse models of osteosarcoma. BoneKEy Rep. 2015;4:670.
20. Lee RJ, Arshi A, Schwartz HC, Christensen RE. Characteristics and prognostic factors of osteosarcoma of the jaws: a retrospective cohort study. JAMA Otolaryngol Head Neck Surg. 2015;141(5):470–7.
21. Ory B, Heymann M-F, Kamijo A, Gouin F, Heymann D, Redini F. Zoledronic acid suppresses lung metastases and prolongs overall survival of osteosarcoma-bearing mice. Cancer. 2005;104(11):2522–9.
22. Kilkenny C, Browne WJ, Cuthill IC, Emerson M, Altman DG. Improving bioscience research reporting: the ARRIVE guidelines for reporting animal research. PLoS Biol. 2010;8(6):e1000412.
23. Janeway KA, Walkley CR. Modeling human osteosarcoma in the mouse: from bedside to bench. Bone. 2010;47(5):859–65.
24. Walia MK, Castillo-Tandazo W, Mutsaers AJ, Martin TJ, Walkley CR. Murine models of osteosarcoma: a piece of the translational puzzle. J Cell Biochem. 2017;119:4241–50.
25. Blattmann C, Thiemann M, Stenzinger A, Roth EK, Dittmar A, Witt H, et al. Establishment of a patient-derived orthotopic osteosarcoma mouse model. J Transl Med. 2015;13:136.
26. Mutsaers AJ, Ng AJM, Baker EK, Russell MR, Chalk AM, Wall M, et al. Modeling distinct osteosarcoma subtypes in vivo using Cre:lox and lineage-restricted transgenic shRNA. Bone. 2013;55(1):166–78.
27. Jones KB. Osteosarcomagenesis: modeling cancer initiation in the mouse. Sarcoma. 2011;2011:694136.

28. Lai Y, Wei X, Lin S, Qin L, Cheng L, Li P. Current status and perspectives of patient-derived xenograft models in cancer research. J Hematol OncolJ Hematol Oncol. 2017;10(1):106.
29. Stebbing J, Paz K, Schwartz GK, Wexler LH, Maki R, Pollock RE, et al. Patient-derived xenografts for individualized care in advanced sarcoma. Cancer. 2014;120(13):2006–15.
30. Houghton PJ, Morton CL, Tucker C, Payne D, Favours E, Cole C, et al. The pediatric preclinical testing program: description of models and early testing results. Pediatr Blood Cancer. 2007;49(7):928–40.
31. Bousquet G, Janin A. Patient-derived xenograft: an adjuvant technology for the treatment of metastatic disease. Pathobiol J Immunopathol Mol Cell Biol. 2016;83(4):170–6.
32. Joliat MJ, Umeda S, Lyons BL, Lynes MA, Shultz LD. Establishment and characterization of a new osteogenic cell line (MOS-J) from a spontaneous C57BL/6J mouse osteosarcoma. Vivo Athens Greece. 2002;16(4):223–8.
33. Dass CR, Ek ETH, Choong PFM. Human xenograft osteosarcoma models with spontaneous metastasis in mice: clinical relevance and applicability for drug testing. J Cancer Res Clin Oncol. 2007;133(3):193–8.
34. Jawad SN, Abdullah BH. Proliferative, apoptotic and angiogenic potentials in jaws and long bones osteosarcomas: a comparative immunohisto-chemical study. J Oral Pathol Med Off Publ Int Assoc Oral Pathol Am Acad Oral Pathol. 2010;39(9):681–6.
35. Chen W, Feng H, Li H. Expression and significance of hypoxemia-inducible factor-1alpha in osteosarcoma of the jaws. Oral Surg Oral Med Oral Pathol Oral Radiol Endod. 2008;106(2):254–7.

Ready to submit your research? Choose BMC and benefit from:

- fast, convenient online submission
- thorough peer review by experienced researchers in your field
- rapid publication on acceptance
- support for research data, including large and complex data types
- gold Open Access which fosters wider collaboration and increased citations
- maximum visibility for your research: over 100M website views per year

At BMC, research is always in progress.

Learn more biomedcentral.com/submissions

BMC

PARTIE 3 : Étude du micro-environnement des ostéosarcomes des mâchoires, et comparaison aux os longs

Comparaison du microenvironnement des OsM et des OsOL à partir de Tissue Micro-Arrays (TMA)

Caractéristiques des patients et des tumeurs, construction des TMA

Les TMA ont été réalisés selon la technique développée par Kononen *et al.* (164) au Centre de Ressources Biologiques (CRB) de l'Institut Universitaire du Cancer – Oncopôle de Toulouse sous la direction du Professeur Anne Gomez-Brouchet. Différents échantillons tumoraux d'OsM et d'OsOL ont été collectés et provenaient de plusieurs collections qui étaient stockées au CRB (BB-0033-00014) :

- 125 échantillons d'OsOL provenaient de l'essai clinique OS2006.
- 39 échantillons d'OsM et 53 échantillons d'OsOL hors OS2006 correspondaient à une collection « personnelle » constituée au CRB et provenant de la collaboration de différents centres français membres du Groupe Sarcome Français-Groupe d'Étude des Tumeurs Osseuses (GSF-GETO), du Rare Cancer Network (RCN) ou du Réseau d'Expertise Français des Cancers ORL Rares (REFCOR).

Les échantillons ont été collectés dans le respect des lois de bioéthique et de la déclaration d'Helsinki après information et obtention du consentement écrit des patients ou de leurs parents dans le cas des patients mineurs. Les données cliniques des patients étaient codées. En accord avec la règlementation française, les biocollections ont été déclarées au Ministère de l'Enseignement supérieur et de la recherche (DC-2008-463) et une autorisation a été fournie par le comité d'éthique (AC-2013-1955). L'ensemble des tumeurs a été analysé par le Groupe Français des Pathologistes spécialisés en pathologies Osseuses (GFPO) et classé selon la classification OMS 2013 (sous-type histologique, grade de malignité).

Pour construire les TMA, trois échantillons de 1mm de diamètre étaient prélevés dans les tumeurs au niveau des zones les plus riches en cellules tumorales, et placés dans un nouveau bloc à l'aide d'un Tissue Arrayer MiniCore (Excilone, Elancourt, France). Le bloc était coupé en coupes de 4µm d'épaisseur à l'aide d'un microtome conventionnel.

Méthodologie des analyses immunohistochimiques

Les marquages immunohistochimiques ont été réalisés à l'aide d'anticorps dirigés contre les marqueurs RANK, RANKL, OPG, CD146, CD68, CD163, $CD4^+$, $CD8^+$ et PD-1 à l'aide d'un automate Discovery Ultra (Ventana Medical Systems, Arizona, USA) et contre PDL-1 à l'aide du module Autostainer 48 (Dako, Agilent USA, Danemark).

Le déparaffinage et le démasquage antigénique ont été programmés sur le Discovery Ultra par chauffage des lames à 60°c pendant 8 minutes, suivi de l'application d'une solution de Tris acide prête à l'emploi (EZprep, Ventana) (3 lavages de 8 minutes à 69°C). Pour la coloration CD68, les coupes ont été prétraitées avec la protéase 1 (Ventana) pendant 4 minutes à 37°C. Pour les colorations OPG et RANK, les lames étaient prétraitées en tampon citrate pH=6 (Ventana) pendant 20 minutes. Pour les autres marqueurs (RANKL, CD146, CD163, $CD8^+$ et PD-1) les coupes étaient prétraitées en solution Tris-EDTA pH=8-8,5 (Ventana) pendant respectivement 20, 20, 64, 32 et 64 minutes. L'activité des peroxydases endogènes a été bloquée par l'utilisation de l'inhibiteur CM (ChromoMap) pendant 32 minutes à 37°C (Ventana). Les échantillons ont ensuite été incubés avec l'anticorps primaire CD146 (EPR3208), OPG, RANK (H-300), RANKL (N-19), CD68 (PG-M1), CD163 (MRQ-26), $CD8^+$ (clone SP57) et PD-1 (NAT105) pendant respectivement 1 heure pour CD146/OPG/RANK/RANKL, 20 minutes, 32 minutes, 20 minutes, et 16 minutes pour les autres marqueurs respectivement à 36°C. La coloration a été réalisée à l'aide du kit Ventana (anticorps secondaire associé à une activité streptavidine-peroxydase) pendant 16-60 minutes à 37°C. La révélation s'est effectuée à l'aide de d'une solution de diaminobenzidine (DAB) et d'eau oxygénée (H2O2) pendant 7 minutes à température ambiante. Une contre-coloration à l'hématoxyline était effectuée à l'automate suivie d'un lavage, de déshydratation (éthanol et xylène) puis du montage des lames.

Pour la coloration PDL-1, les préparations ont été séchées pendant 1 heure à 58°C, puis pendant une nuit à 37°C. Les coupes ont été déparaffinées avec du toluène et réhydratées dans de l'éthanol. Les échantillons étaient ensuite prétraités avec la solution de démasquage antigénique (DAKO, EnVision Flex, Danemark) à pH élevé et forte chaleur. L'activité des peroxydases endogènes a été bloquée par incubation avec de l'H2O2 3% pendant 5 min. Les anticorps primaires ont été utilisés à une dilution de

1/500 (Clinisciences, Nanterre, France ; clone E1L3N) pendant 20 min à 37°C. Les colorations ont été réalisées avec le kit Envision (DAKO, Carpinteria, CA, USA). Les coupes ont été révélées par incubation avec une solution de DAB pendant 10 min puis contre-colorées à l'hématoxyline pendant 5 min. Le tableau 6 résume les différents anticorps primaires utilisés pour les études immunohistochimiques.

L'immunoréactivité était considérée comme positive si elle détectait plus de 1% des cellules par cœur de 1mm quelle que soit l'intensité du marquage. Le seuil de marquage correspondait à l'intensité du marquage sur l'échantillon, tandis que pour chaque marqueur un pourcentage de cellules marquées était défini. Le contrôle positif des colorations était réalisé sur du tissu ganglionnaire pour les marqueurs $CD8^+$, PD-1 et PDL-1, sur du tissu rénal pour le marqueur CD146, et sur des tumeurs à cellules géantes (TCG) des os pour les autres marqueurs.

Les analyses statistiques ont été réalisées à l'aide du logiciel Prism (GraphPad Software, La Jolla, USA). Les comparaisons de données quantitatives étaient réalisées à l'aide d'un test de Student pour les grands échantillons (n>30), un test non paramétrique de Mann-Whitney était réalisé pour les plus petits échantillons. Un test du Chi-2 a été réalisé pour comparer les groupes de patients sur la base du seuil d'intensité de marquage immunohistochimique. Un test de corrélation de Spearman était utilisé pour étudier la survie en fonction du marquage.

Anticorps	Clône	Contrôle positif	Dilution	Démasquage antigénique	Compagnie	Localisation	Mesure, seuil
RANK	Lapin, polyclonal (H-300)	Métastases, TCG	1/50	Citrate, pH 6	Abcam, (Cambridge, RU)	Membrane	Pourcentage de cellules marquées
RANKL	Chèvre, polyclonal (N-19)	Métastases, TCG	1/25	Tris-EDTA, pH 9	Santa Cruz (Santa Cruz biotechnologies, USA)	Membrane et cytoplasme	Seuil 10%, pourcentage de cellules marquées
OPG	Lapin, polyclonal	TCG	1/25	Citrate, pH 6	Abcam	Membrane et cytoplasme	
CD146	Lapin, monoclonal (EPR3208)	Métastases	1/1000	Tris-EDTA, pH 9	Abcam	Membrane	Seuil 50%, pourcentage de cellules marquées
CD163	Souris, monoclonal (MRQ-26)	Rate, ganglions	Prêt à l'emploi	Tris-EDTA, pH 8	Roche Diagnostics (Bâle, Suisse)	Membrane et cytoplasme	Seuil 50%, pourcentage de cellules marquées
CD68	Souris, monoclonal (PG-M1)	Rate	1/50	Tris-EDTA, pH 9	Dako (Agilent, Santa Clara, USA)	Cytoplasme	Seuil 50%, pourcentage de cellules marquées
$CD8^+$	Lapin, monoclonal (SP57)	Rate	Prêt à l'emploi	Tris-EDTA, pH 8	Roche	Membrane	Pourcentage de cellules marquées
$CD4^+$						Membrane	Seuil 10%
PD-1	Souris, monoclonal (NAT105)	Ganglions	Prêt à l'emploi	Tris-EDTA, pH 8	Roche	Cytoplasme	Positif ou négatif, pourcentage de cellules marquées
PDL-1	Souris, monoclonal (22C3)	Amygdales	1/50	Tris-EDTA, pH 9	Dako	Membrane	Positif ou négatif, pourcentage de cellules marquées

Tableau 6. Résumé des marqueurs utilisés en immunohistochimie pour l'étude comparative du microenvironnement tumoral des OsM et des OsOL sur les TMA. TCG, tumeurs à cellules géantes

Données cliniques des patients

Les échantillons de 217 patients ont été analysés dans le cadre de cette étude, dont 178 OsOL touchant les membres et les os plats du squelette axial, et 39 OsM. L'âge moyen des patients au diagnostic était hétérogène en fonction des groupes avec une moyenne de 22,8 ± 16,2 ans dans le groupe des OsOL versus 51,5 ± 20,3 ans dans le groupe OsM ($p<0,0001$). Il n'existait pas de différence significative entre les groupes dans la répartition par sexe de la maladie, ni dans les données de survie globale des patients. Nous avons observé une différence significative dans la répartition des sous-types histologiques avec un contingent ostéoblastique prépondérant dans les OsOL tandis que les OsM étaient majoritairement chondroblastiques. La proportion de patients présentant des métastases au diagnostic était significativement plus élevée dans le groupe des OsOL hors OS2006 par rapport aux OsM ($p=0,006$). La réponse à la chimiothérapie néo-adjuvante était également significativement différente entre les groupes avec une taux de bons répondeurs plus élevé dans les OsOL que dans les OsM et les OsOL hors OS2006. La survie sans progression était significativement plus importante dans le groupe OsM par rapport au groupe OsOL OS2006 ($p=0,007$).

L'ensemble des données cliniques des patients est présenté dans le tableau 7.

	OsOL OS2006	OsM	OsOL hors OS2006	Total	p
Nombre	125	39	53	217	
Age, moyenne (min-max)	17,5 (5,7-50,4)	51,5 (17,3-83,9)	35,4 (8,1-82,8)	28,0 (5,7-83,9)	**p < 0,0001**
Sexe					p = 0,92
Homme	74	22	32	128	
Femme	51	17	21	89	
Sous-type histologique					**p = 0,03**
Ostéoblastique	60	12	20	92	
Chondroblastique	32	17	11	60	
Fibroblastique	9	9	5	23	
A petites cellules			1	1	
Télangiectasique	2			2	
Paraostéal BG	1			1	
Non précisé	21	1	16	38	
Réponse au traitement					**p < 0,0001**
Bon répondeur	80	6	16	102	
Mauvais répondeur	37	15	20	72	
Inconnu	8	16	17	41	
Statut métastatique au diagnostic					**p = 0,001**
Métastases +	24	6	23	53	
Métastases -	101	33	30	164	
Progression					**p = 0,02**
Oui	52	9	32	93	
Non	73	30	31	134	
Survie globale, moyenne (jours) ± S.D.	1626 ± 644	1602 ± 1770	1581 ± 1207	1551 ± 1060	p = 0,96
Survie sans progression, moyenne (jours) ± S.D.	658 ± 391	1532 ± 1804	1096 ± 1130	964 ± 1192	**p = 0,007**

Tableau 7. Données cliniques des patients analysés. SD, standard deviation ; BG, bas grade.

Résultats des TMA

Les marqueurs du remodelage osseux

Les analyses de RANK, RANKL et OPG ont été réalisées à partir des échantillons tumoraux d'OsM et d'OsOL hors OS2006. L'expression de RANK était comparable quelle que soit la localisation tumorale avec un pourcentage de cellules marquées de 62,96 ±33,72 dans les OsM versus 60,25 ±33,11 dans les OsOL (p=0,53). Le marquage RANK était membranaire et cytoplasmique (figure 20). Le marqueur RANK n'était pas corrélé à la survie globale ni à la survie sans progression des patients dans les OsM et dans les OsOL. Le marqueur RANKL était significativement plus exprimé dans les OsM que dans les OsOL (70,00 ±29,51 versus 54,71 ±30,74 cellules marquées respectivement, p=0,05) (figure 21). Ce marquage était en dot cytoplasmique. Le marqueur RANKL n'était pas corrélé aux données cliniques des patients en ce qui concerne la réponse thérapeutique (p=0,29) et le statut métastatique (p=0,19). Un marquage RANKL >10% était associé à une moindre survie globale et une moins bonne survie sans progression chez les patients présentant un OsM mais sans significativité statistique (tableau 8). A l'inverse le marquage RANKL était associé à une meilleure survie dans le groupe de patients atteints d'OsOL (non significatif). Le marquage OPG n'était pas interprétable compte tenu du bruit de fond (figure 22).

	SG	SSP
Marqueur RANKL dans les OsM		
>10%	1425,0 ±1277,0	1288,0 ±1291,0
<10%	3355,0 ±3655,0	4401,0 ±3666,0
p	*0,71*	*0,16*
Marqueur RANKL dans les OsOL		
>10%	2261,0 ±1279,0	1676,0 ±1249,0
<10%	1378,0 ±1335,0	766,3 ±1016,0
p	*0,20*	*0,11*

Tableau 8. Valeurs de survie selon l'intensité du marquage RANKL chez les patients atteints d'OsM et d'OsOL. SG, survie globale ; SSP, survie sans progression.

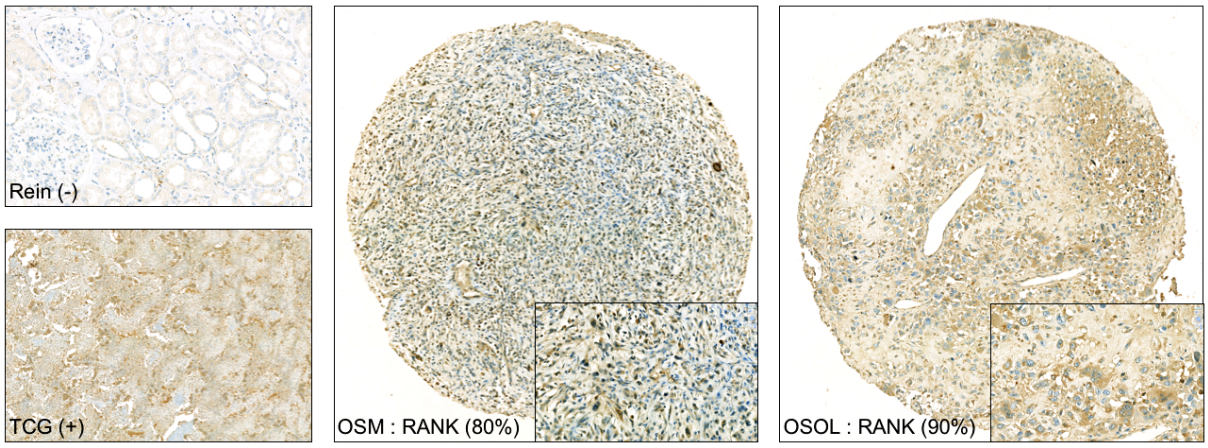

Figure 20. Immunohistochimie du marqueur RANK sur les TMA d'OsM et d'OsOL aux grossissements x7 et x40. Contrôle négatif (-) sur du rein, contrôle positif (+) sur tumeur à cellules géantes (TCG).

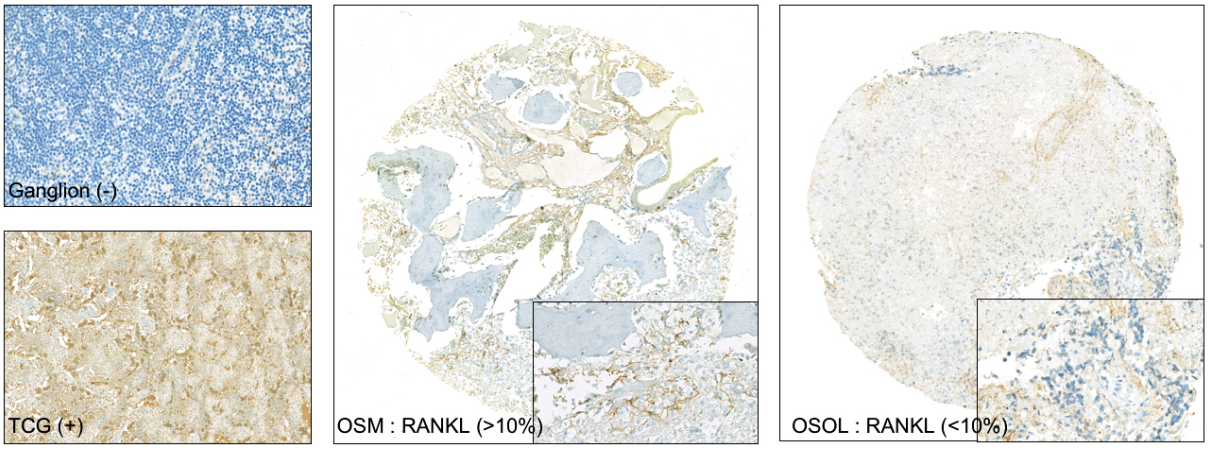

Figure 21. Immunohistochimie du marqueur RANKL sur les TMA d'OsM et d'OsOL aux grossissements x7 et x40. Contrôle négatif (-) sur du ganglion, contrôle positif (+) sur tumeur à cellules géantes (TCG).

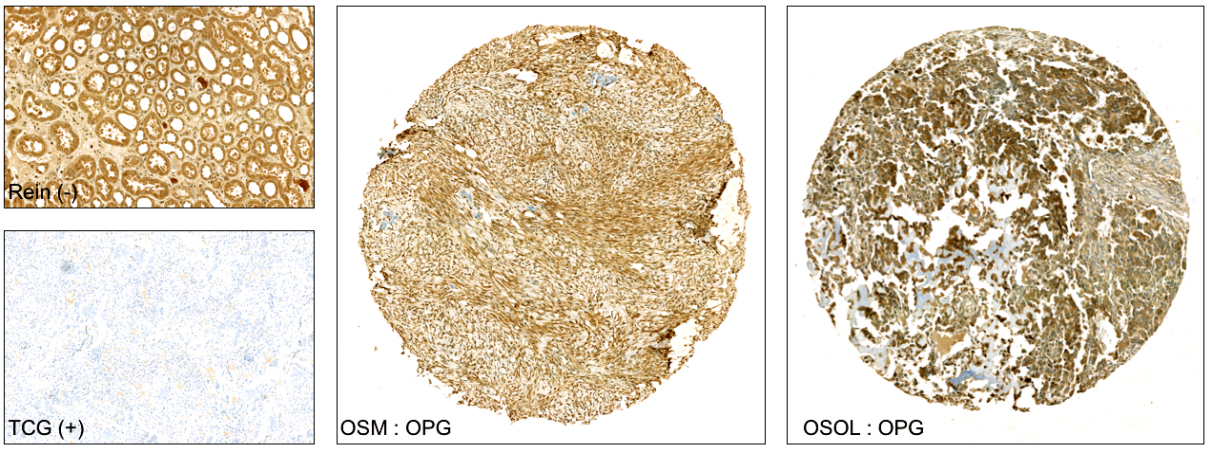

Figure 22. Immunohistochimie du marqueur OPG sur les TMA d'OsM et d'OsOL aux grossissements x7 et x40. Contrôle négatif (-) sur du ganglion montrant un bruit de fond important, contrôle positif (+) sur tumeur à cellules géantes (TCG).

Marqueur de la vascularisation

L'analyse du marqueur CD146 a été réalisée sur les échantillons d'OsM et d'OsOL hors OS2006. Pour l'analyse de CD146, un seuil du nombre de vaisseaux marqués à plus de 50 % de l'échantillon était considéré comme positif. Plus de 69% des échantillons d'OsOL présentaient un nombre de vaisseaux CD146 à plus de 50% versus 57% pour les OsM (p=0,34). La vascularisation des tumeurs n'était pas corrélée à la réponse thérapeutique ou à la survenue de métastases. Nous avons observé une survie moindre dans le groupe de patients atteints d'OsM ou d'OsOL présentant un nombre de vaisseaux CD146 >50, sans significativité statistique (p=0,19) (tableau 9, figures 23 et 24).

	SG	SSP
Marqueur CD146 dans les OsM		
>50	1420,0 ±1813,0	1235,0 ±1833,0
<50	2026,0 ±1791,0	2141,0 ±1786,0
p	*0,39*	*0,12*
Marqueur CD146 dans les OsOL		
>50	1647,0 ±1280,0	1107,0 ±1048,0
<50	2820,0 ±1254,0	1990,0 ±1488,0
p	*0,06*	*0,18*

Tableau 9. Valeurs de survie selon l'intensité du marquage CD146 chez les patients atteints d'OsM et d'OsOL. SG, survie globale ; SSP, survie sans progression.

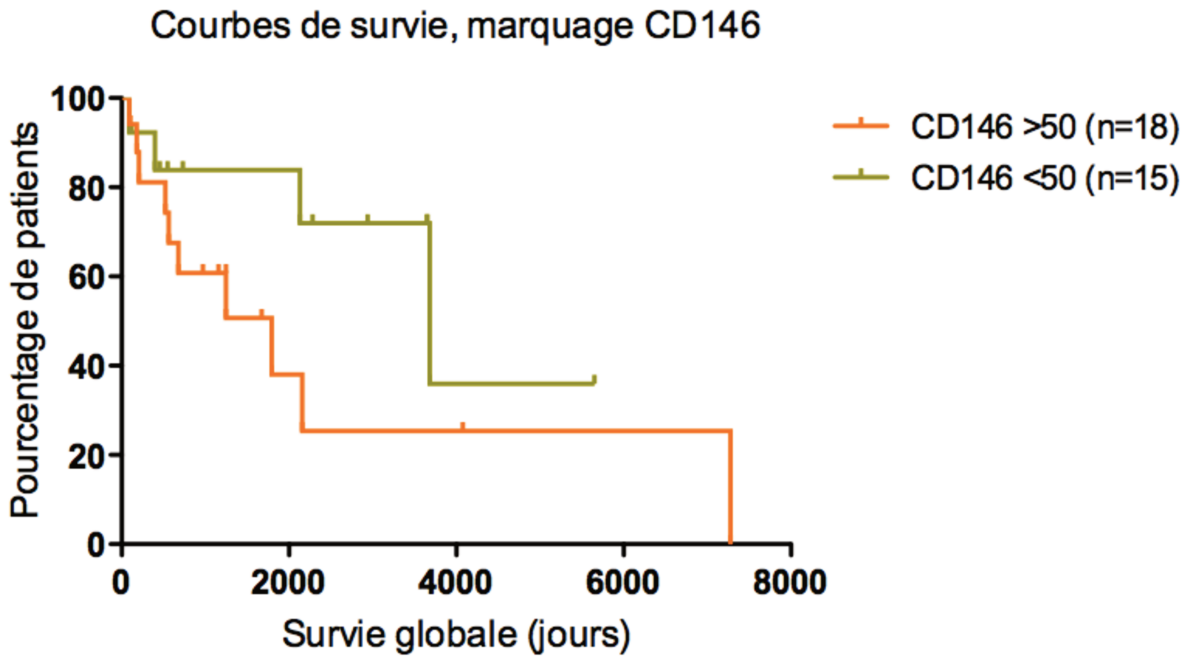

Figure 23. Courbes de survie globale de Kaplan-Meier selon l'intensité du marquage CD146 chez les patients atteints d'OsM (non significatif).

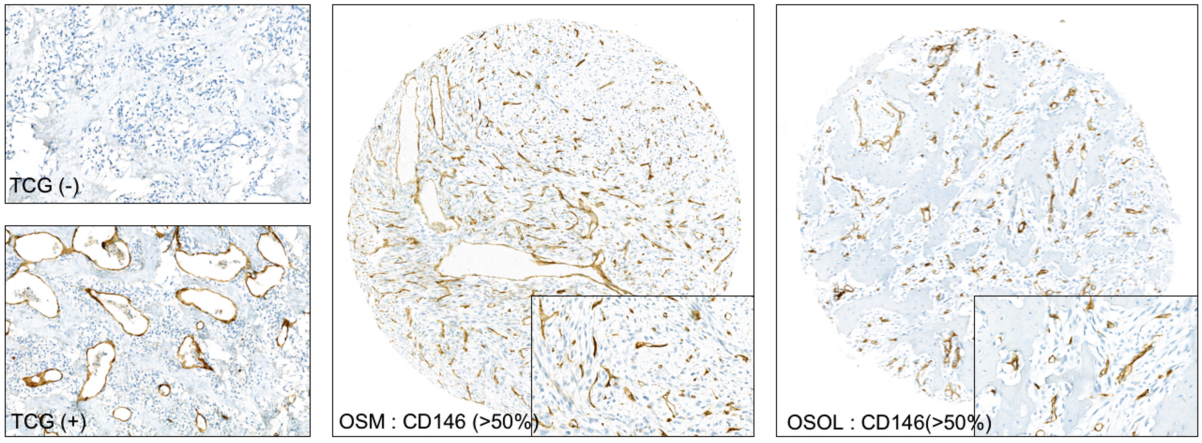

Figure 24. Immunohistochimie du marqueur CD146 sur les TMA d'OsM et d'OsOL aux grossissements x7 et x40. Contrôle négatif (-) et positif (+) sur tumeur à cellules géantes (TCG).

Les marqueurs de l'environnement immunitaire

a) Marqueurs des macrophages

Des anticorps dirigés contre les marqueurs CD163 et CD68 ont été utilisés pour identifier les macrophages au niveau des prélèvements tumoraux. Ces marqueurs étaient cytoplasmiques et membranaires. Les analyses portaient sur les séries de patients atteints d'OsM et d'OsOL (OS2006 et hors OS2006). Le pourcentage de cellules marquées par le CD163 était identique dans les OsM et dans les OsOL (pourcentage de cellules marquées de 37,71 ±21,56 versus 39,76 ±29,51 respectivement ; p=0,73) (figure 25). L'analyse des survies des patients en fonction du pourcentage de cellules marquées CD163+ a mis en évidence une diminution de la survie globale et de la survie sans progression des patients lorsque le marquage CD163 augmentait dans les OsM et les OsOL hors OS2006 (tableau 10). Le lien entre CD163 et la survie globale a été confirmé par un test de corrélation de Spearman (r=-0,49 ; p=0,008) et est reflété par la courbe de survie de Kaplan-Meier (figure 26). A l'inverse le marquage CD163 était associé à une meilleure survie sans progression dans les OsOL de la série OS2006 (r=0,39 ; p=0,03). L'analyse des variables qualitatives a montré l'absence d'association de CD163 avec la réponse thérapeutique et la survenue de métastases. En revanche le taux de marquage CD163 et donc le nombre de macrophages dans les prélèvements semble être fortement influencé par l'âge des patients dans les OsM (r=0,55 ; p=0,002) et les OsOL (r=0,19 ; p=0,03) (figure 27). Cet effet de l'âge a été particulièrement retrouvé dans la série de patients hors OS2006. L'analyse en sous-groupe de la série OS2006 en fonction du pourcentage de cellules marquées et de l'âge des patients a mis en évidence une tendance à l'augmentation de la survie globale avec l'augmentation du nombre de macrophages chez les patients les plus jeunes (<18 ans) (p=0,07) ; tandis que les patients plus âgés montraient une réduction de la survie avec l'augmentation du marquage CD163 (p=0,43) (figure 27).

	SG	SSP
Marqueur CD163 dans les OsM		
>50%	427,1 ±517,4	372,8 ±517,2
<50%	1788,0 ±1561,0	1636,0 ±1591,0
p	*0,02*	*0,02*
Marqueur CD163 dans les OsOL (hors OS2006)		
>50%	1145,0 ±955,3	656,3 ±823,3
<50%	1898,0 ±1101,0	1465,0 ±1184,0
p	*0,05*	*0,05*
Marqueur CD163 dans les OsOL (OS2006)		
>50%	1603,0 ±596,4	910,0 ±612,7
<50%	1502,0 ±668,2	514,9 ±239,7
p	*0,44*	*0,10*

Tableau 10. Valeurs de survie selon l'intensité du marquage CD163 chez les patients atteints d'OsM et d'OsOL. SG, survie globale ; SSP, survie sans progression.



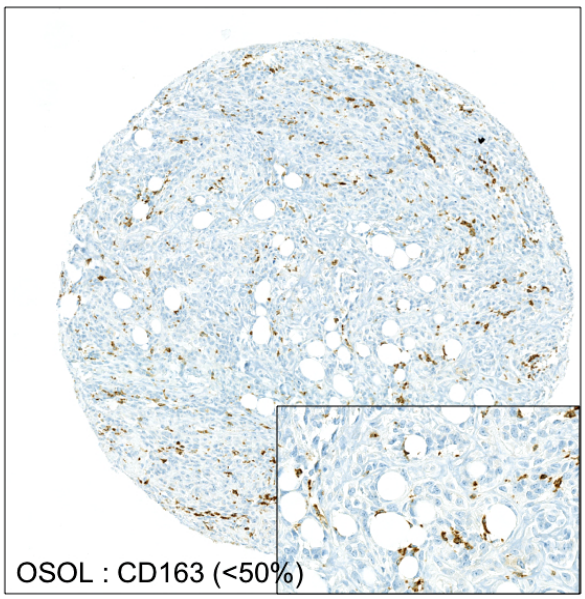

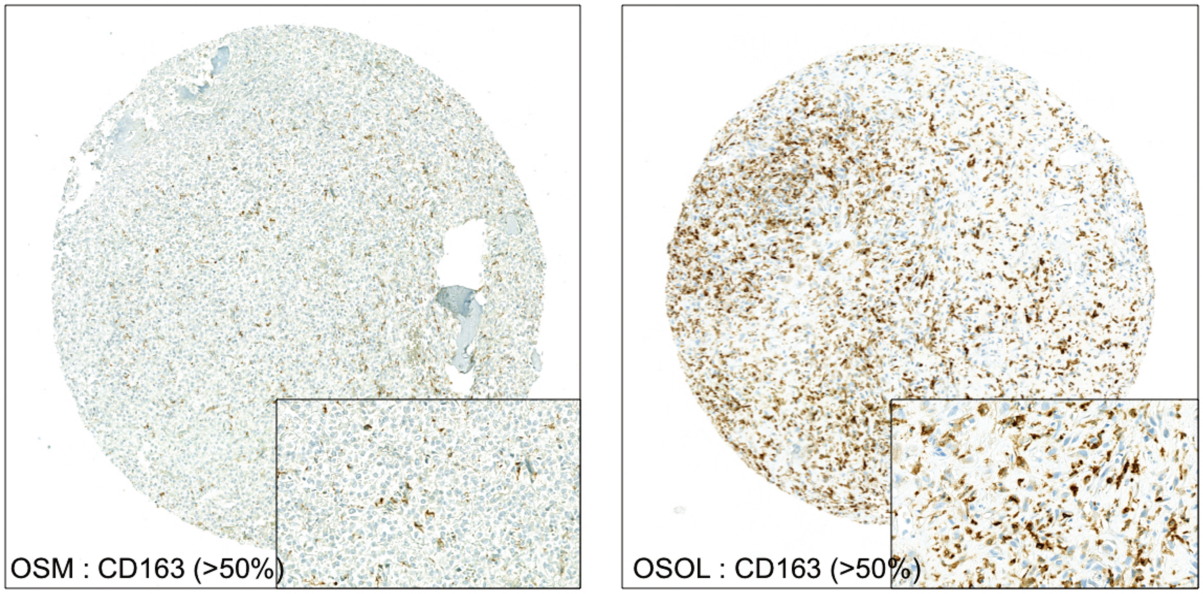

Figure 25. Immunohistochimie du marqueur CD163 des macrophages sur les TMA d'OsM et d'OsOL aux grossissements x7 et x40.

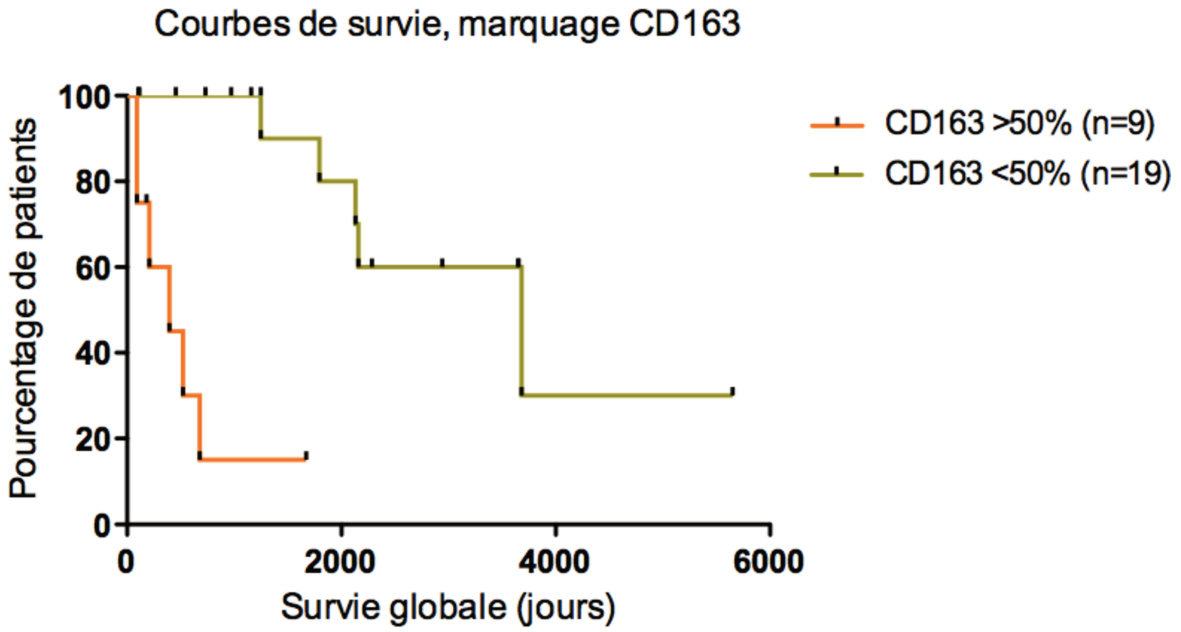

Figure 26. Courbes de survie globale de Kaplan-Meier selon l'intensité du marquage CD163 chez les patients atteints d'OsM ($p<0,0001$).

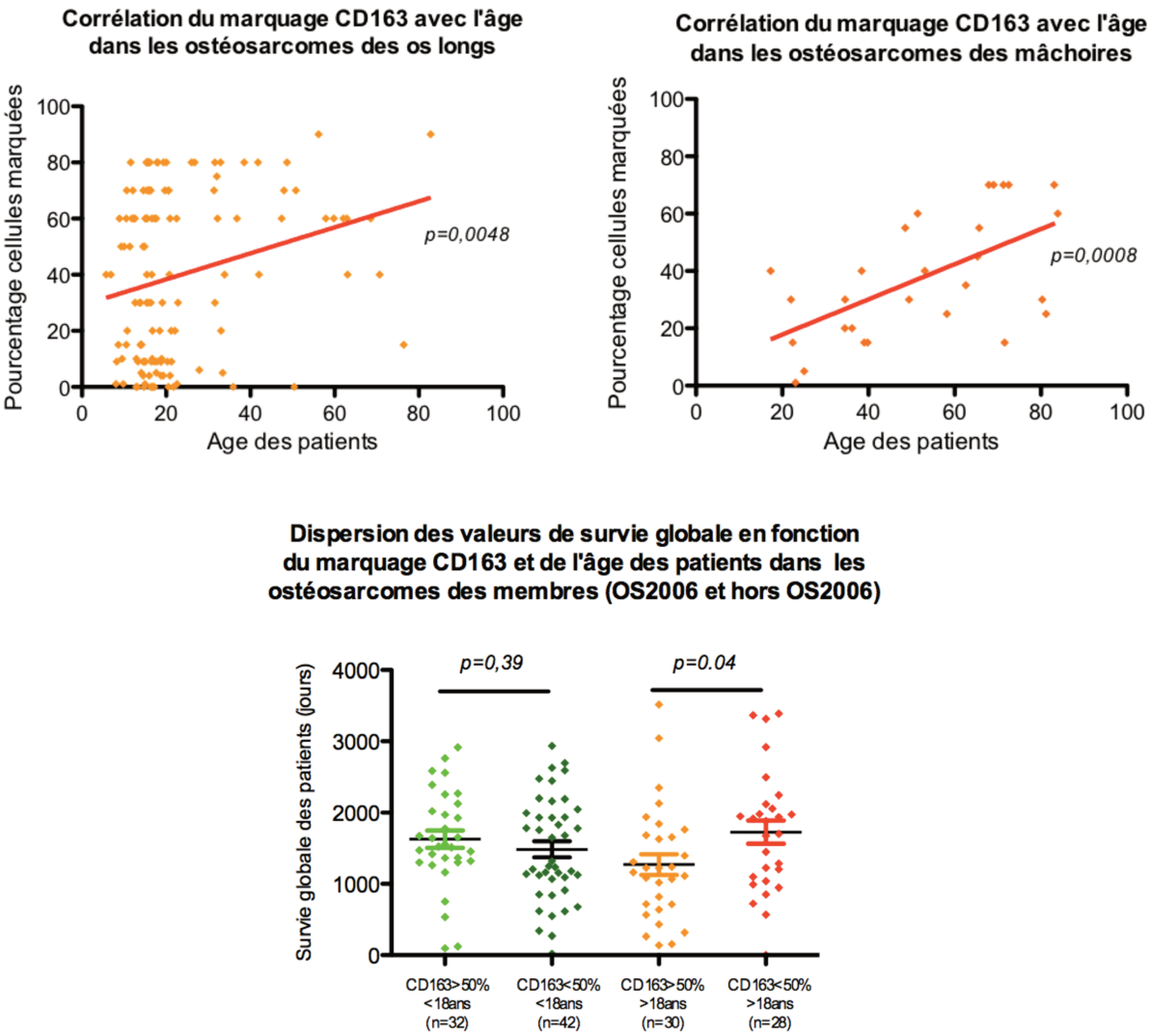

Figure 27. Analyse statistique du lien existant entre le marquage CD163 et l'âge des patients. Corrélation linéaire entre le marquage CD163 et l'âge des patients dans les ostéosarcomes des os longs et des mâchoires (en haut). Valeurs de survie globale des patients en fonction de l'âge et du marquage CD163 dans les ostéosarcomes des membres (analyse des séries OS2006 et hors OS2006) (en bas).

Le marqueur CD68 des cellules géantes (pré-ostéoclastes, ostéoclastes, macrophages) était significativement plus exprimé au niveau des OSOL par rapport aux OsM (35,83 ±26,74 versus 21,39 ±17,86 ; p=0,007) (figure 28). Le marquage CD68 était associé à une moindre survie globale et survie sans progression chez les patients atteints d'OsM et d'OsOL hors OS2006, tandis qu'il n'existait pas de différence chez les patients de la série OS2006 (tableau 11, figure 29). Les mêmes résultats ont été obtenus par la réalisation d'un test de corrélation de Spearman pour les OsM (r=-0,35 ; p=0,07) et les OsOL hors OS2006 (r=-0,36 ; p=0,03). Enfin comme pour le marqueur CD163, le marquage CD68 était corrélé à l'âge des patients dans le groupe de patient avec un ostéosarcome des mâchoires (r=0,38 ; p=0,04).

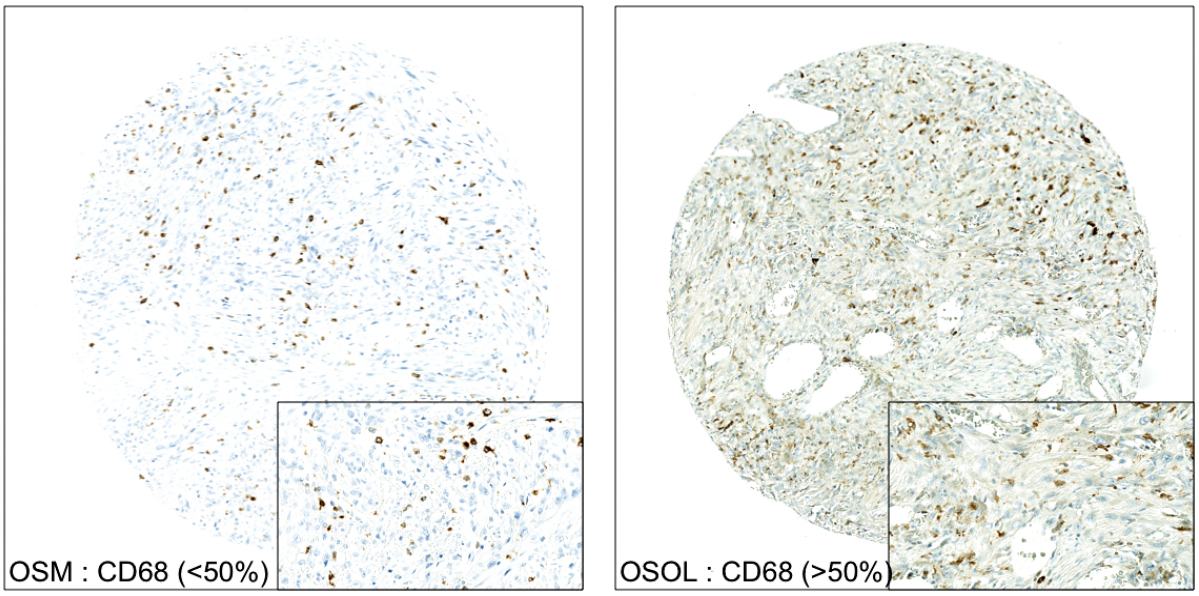

Figure 28. Immunohistochimie du marqueur CD68 des cellules géantes multinucléées (macrophages, pré-ostéoclastes, ostéoclastes) sur les TMA d'OsM et d'OsOL aux grossissements x7 et x40.

	SG	SSP
Marqueur CD68 dans les OsM		
>50%	470,0 ±239,9	378,7 ±151,0
<50%	1598,0 ±1865,0	1477,0 ±1876,0
p	*0,50*	*0,46*
Marqueur CD68 dans les OsOL (hors OS2006)		
>50%	1048,0 ±662,4	619,5 ±461,0
<50%	1615,0 ±1164,0	1135,0 ±1164,0
p	*0,20*	*0,68*
Marqueur CD68 dans les OsOL (OS2006)		
>50%	1585,0 ±643,6	737,9 ±474,4
<50%	1592,0 ±655,1	521,8 ±262,3
p	*0,96*	*0,09*

Tableau 11. Valeurs de survie selon l'intensité du marquage CD68 chez les patients atteints d'OsM et d'OsOL. SG, survie globale ; SSP, survie sans progression.

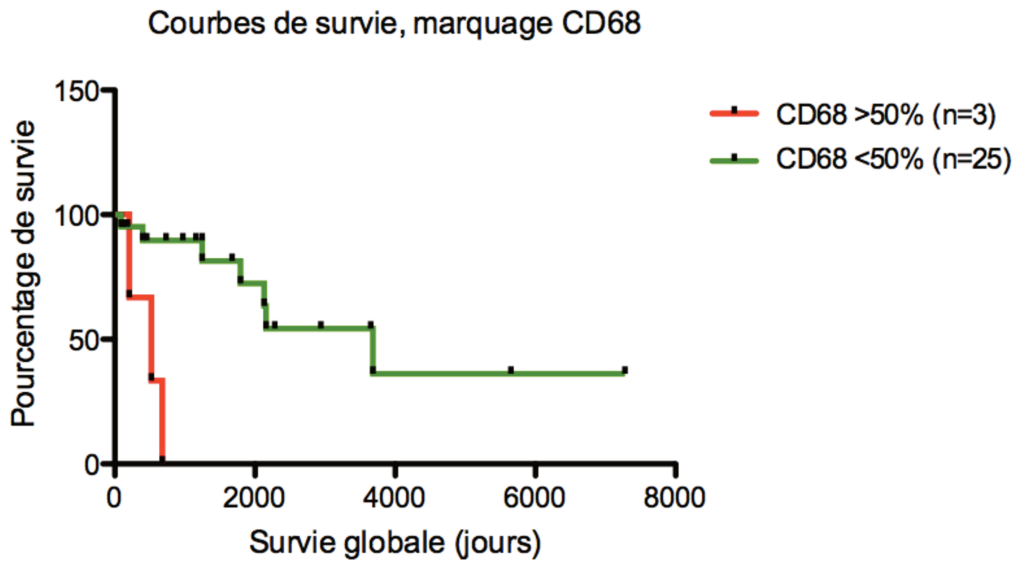

Figure 29. Courbes de survie globale de Kaplan-Meier selon l'intensité du marquage CD68 chez les patients atteints d'OsM (p=0,0005).

b) Marqueurs des lymphocytes T

Un anticorps dirigé contre le marqueur CD8$^+$ des lymphocytes T a été utilisé pour le marquage de l'infiltrat lymphocytaire des ostéosarcomes des mâchoires et des os longs (OS2006). La majorité des prélèvements analysés étaient négatifs pour le marquage CD8$^+$ (figure 30). L'intensité de marquage était supérieure dans les OsM par rapport aux OsOL (8,92 ±15,21 versus 3,30 ±8,89 respectivement ; p=0,0002). Nous avons mesuré dans les OsM une corrélation entre réduction de la survie globale et de la survie sans progression et le marquage des lymphocytes T CD8$^+$ (r=-0,38 ; p=0,06) (tableau 12). Ce lien était reflété par la courbe de Kaplan Meier (figure 31). Ces résultats sont à interpréter avec précaution compte tenu du faible nombre d'échantillons marqués. Dans les OsOL il n'existait pas de relation significative entre le marquage des CD8$^+$ et les données de survie (r=0,22 ; p=0,18). Les analyses qualitatives n'ont pas mis en évidence de lien entre le marquage CD8$^+$ et la progression de la maladie (p=0,43), le statut métastatique (p=0,58) et la réponse thérapeutique (p=0,23). Comme pour les marqueurs macrophagiques le taux de lymphocytes T dans les pièces tumorales semble être corrélé à l'âge des patients avec une élévation du marquage CD8$^+$ avec l'âge dans les OsM (r=0,34 ; p=0,09).

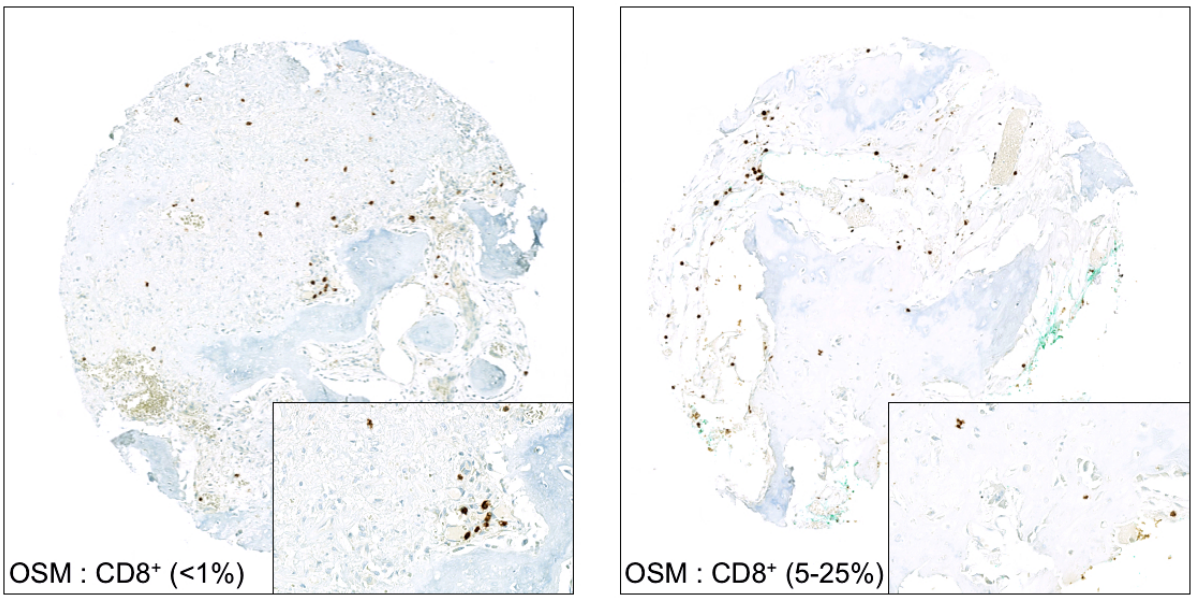

Figure 30. Immunohistochimie du marqueur CD8$^+$ des lymphocytes T sur les TMA d'OsM au grossissement x7 et x40.

	SG	SSP
Marqueur $CD8^+$ dans les OsM		
>1%	792,5 ±1415,0	635,7 ±1340,0
<1%	1503,0 ±1483,0	1332,0 ±1489,0
p	*0,13*	*0,06*
Marqueur $CD8^+$ dans les OsOL		
>1%	1740,0 ±599,9	1012,0 ±764,6
<1%	1557,0 ±647,5	579,5 ±285,3
p	*0,25*	*0,21*

Tableau 12. Valeurs de survie selon l'intensité du marquage $CD8^+$ chez les patients atteints d'OsM et d'OsOL. SG, survie globale ; SSP, survie sans progression.

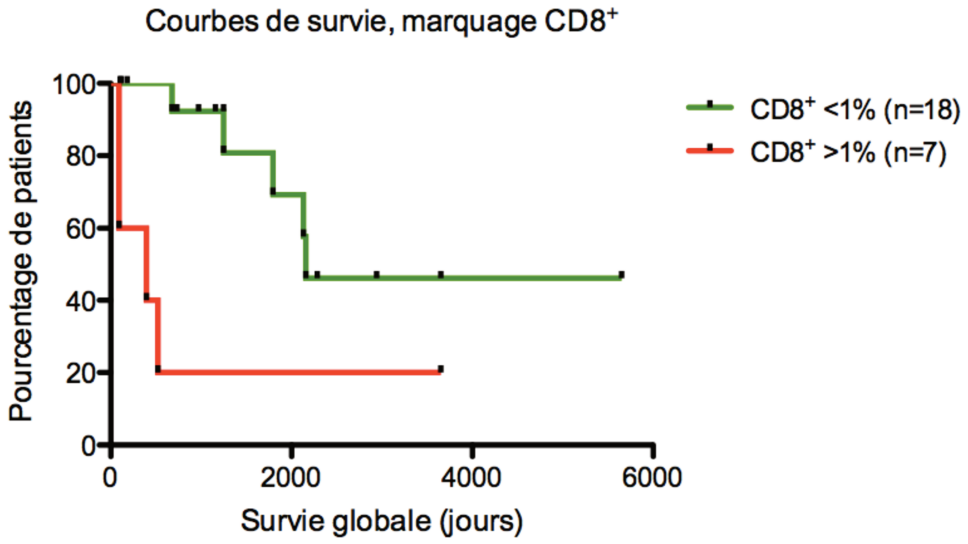

Figure 31. Courbes de survie de Kaplan-Meier selon l'intensité du marquage $CD8^+$ chez les patients atteints d'OsM (p=0,0009).

Le marquage $CD4^+$ des T-reg a été réalisé uniquement dans la série des OsM montrant un marquage relativement faible (pourcentage de cellules marquées de 14,33 ±18,44%) (figure 32). Nous avons montré une diminution de la survie globale et de la survie sans progression avec l'augmentation du marquage $CD4^+$ dans les échantillons tumoraux d'OsM (tableau 13, figure 33). Là aussi, le faible nombre et la faible positivité des échantillons empêchent de conclure formellement sur le lien entre $CD4^+$ et la survie des patients.

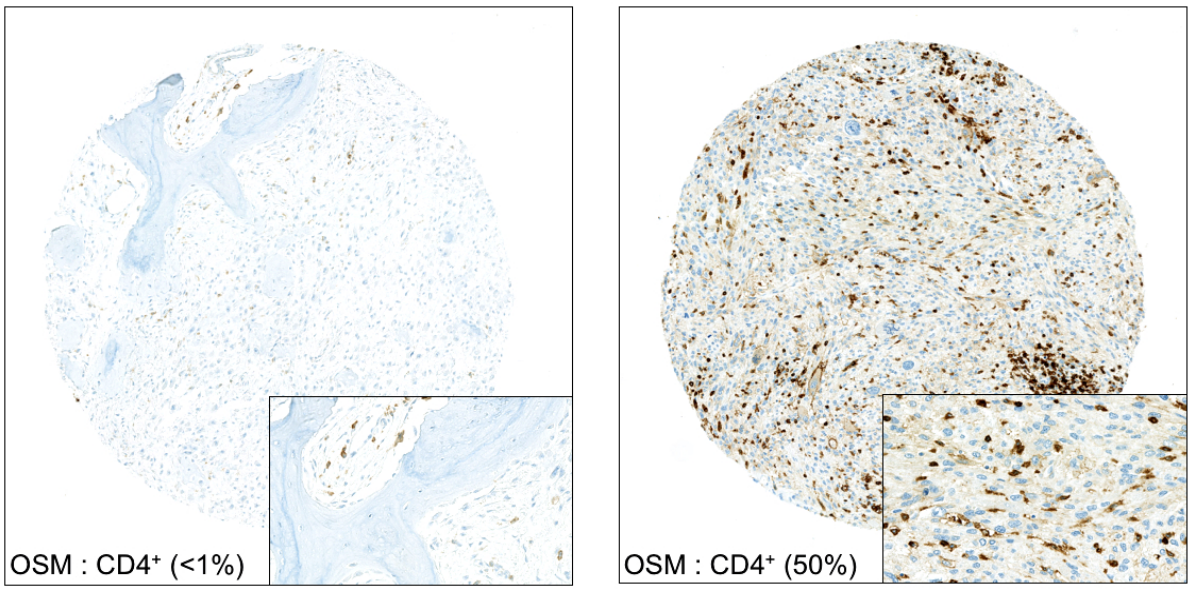

Figure 32. Immunohistochimie du marqueur CD4+ des lymphocytes T sur les TMA d'OsM aux grossissements x7 et x40.

Le marqueur CD4 était corrélé à l'âge des patients avec une augmentation du marquage avec l'âge (r=0,40 ; p=0,05). En revanche aucun lien n'a été trouvé avec le progression tumorale (p=0,17), le statut métastatique (p=0,38) et la réponse thérapeutique (p=0,49).

	SG	SSP
Marqueur CD4+ dans les OsM		
>10%	600,8 ±719,2	482,2 ±535,2
<10%	1814,0 ±1683,0	1392,0 ±1617,0
p	*0,06*	*0,15*

Tableau 13. Valeurs de survie selon l'intensité du marquage CD4+ chez les patients atteints d'OsM. SG, survie globale ; SSP, survie sans progression.

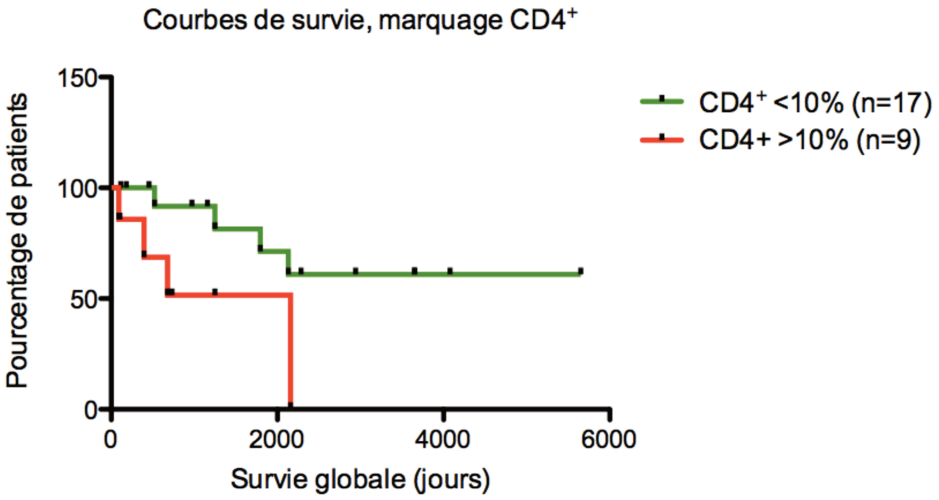

Figure 33. Courbes de survie de Kaplan-Meier selon l'intensité du marquage $CD4^+$ chez les patients atteints d'OsM (p=0,03).

c) Marqueurs du checkpoint immunitaire PD-1/PDL-1

Les marquages PD-1 et PDL-1 ont été effectués sur les échantillons d'OsM et d'OsOL (OS 2006). Peu de prélèvements d'ostéosarcomes exprimaient le PD-1 (4/11 dans le groupe des OsM, 18/111 dans le groupe des OsOL) (figure 34). Il n'existait pas de différence significative dans le pourcentage de cellules marquées entre les OsM et les OsOL (0,15 ±0,36 et 0,72 ±3,17 respectivement ; p=0,76). L'analyse de la survie des patients en fonction du marquage a montré une tendance à la diminution de la survie globale et de la survie sans progression lorsque le marqueur PD-1 n'était pas exprimé dans les OsM (tableau 14) mais sans significativité statistique. Les valeurs de survie sans progression sont à interpréter prudemment compte tenu des données manquantes. De la même manière le ligand PDL-1 n'était exprimé que dans un échantillon d'OsM et dans 17 prélèvements d'OsOL (figure 34) sans différence significative sur le pourcentage de cellules marquées.

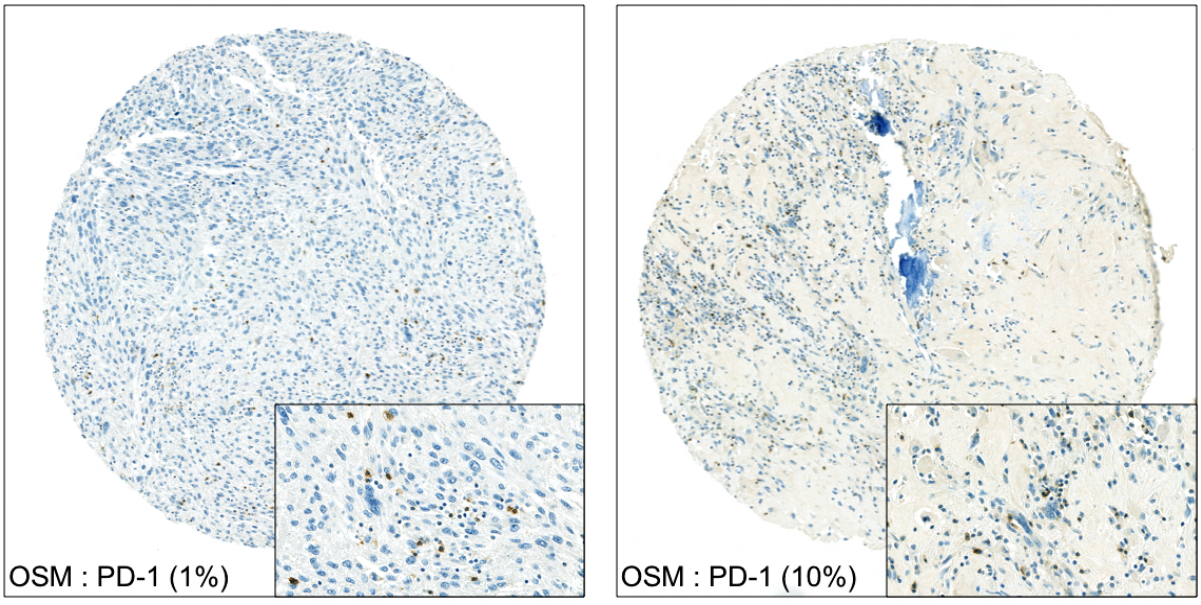

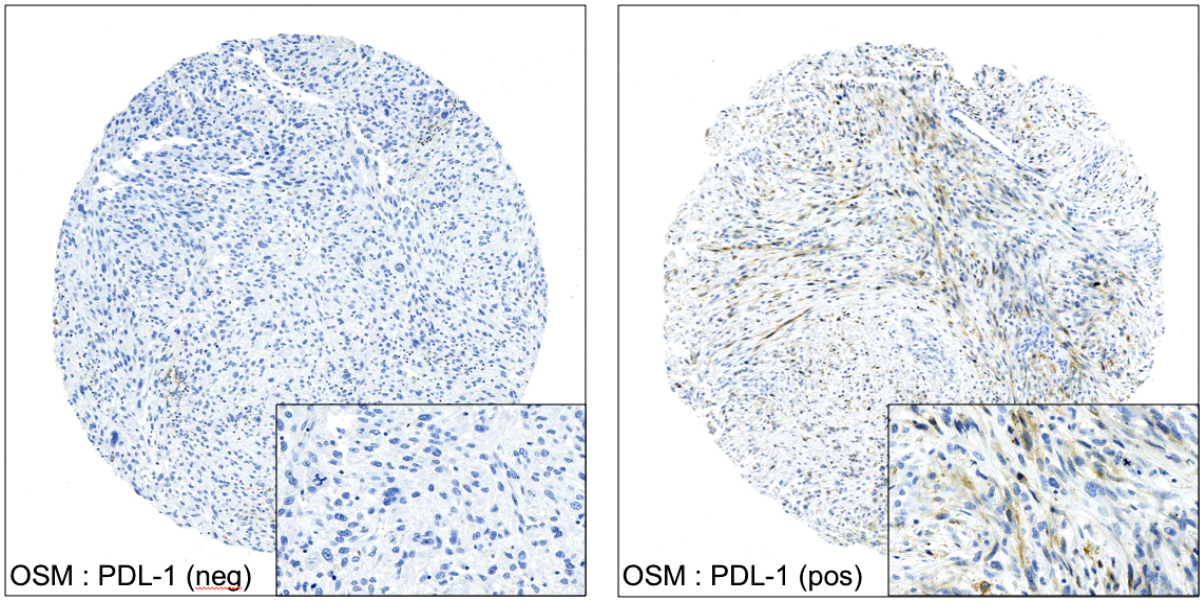

Figure 34. Immunohistochimie des marqueurs PD-1 et PDL-1 sur les TMA d'OsM aux grossissements x7 et x40. Neg, négatif ; pos, positif.

	SG	SSP
Marqueur PD-1^{+} dans les OsM		
Négatif	1427,0 ±1483,0	1273,0 ±1491,0
Positif	360,8 ±592,7	360,8 ±592,7
p	*0,08*	*0,13*
Marqueur PD-1 dans les OsOL		
Négatif	1627,0 ±651,7	621,2 ±298,2
Positif	1565,0 ±642,5	1114,0 ±1042,0
p	*0,60*	*0,62*

Tableau 14. Valeurs de survie selon l'intensité du marquage PD-1 chez les patients atteints d'OsM et d'OsOL. SG, survie globale ; SSP, survie sans progression.

Corrélation entre les marqueurs biologiques

Les corrélations entre les immunomarquages sont présentées dans le tableau 15. Le marqueur CD163 était significativement corrélé aux marqueurs CD68 et $CD8^+$. Le marqueur RANKL était significativement corrélé au marqueur $CD4^+$.

	CD163	CD68	RANKL	RANK	$CD8^+$	$CD4^+$	PD-1
CD68	**0,55***						
RANKL	-0,26	-0,23					
RANK	0,10	0,03	0,02				
$CD8^+$	**0,60***	0,32	-0,12	0,10			
$CD4^+$	0,29	0,33	**-0,51***	0,44	0,10		
PD-1	0,21	0,19	-0,19	0,10	0,17	0,38	
PDL-1	0,22	0,07	-0,35	0,02	0,42	0,36	-0,10

Tableau 15. Corrélation entre les biomarqueurs testés sur les échantillons d'OsM. Test de corrélation de Spearman *p<0,05.

Résultats des analyses univariées

L'ensemble des analyses univariées portant sur la survie globale et la survie sans progression en fonction des paramètres cliniques des patients et des résultats des analyses immunohistochimiques sont présentées dans le tableau 16.

Survie globale	**OsM**	**OS2006**	**Hors OS2006**
	p	p	p
Age	0,34	0,05	0,09
Sexe	0,91	0,90	0,40
Sous-type histologique			
Ostéo. vs chondro.	0,17	0,08	0,27
Chondro. vs autres	0,63	0,49	0,55
Métastases	0,67	**0,03**	0,84
Réponse au traitement	0,16	**0,03**	0,11
RANKL ≥10%	0,96	—	0,28
RANK ≥10%	0,95	—	0,48
CD146 ≥50%	0,44	—	0,20
CD163 ≥50%	**0,02**	0,44	**0,05**
CD68 ≥50%	0,50	0,96	0,20
$CD8^+$ ≥1%	0,13	0,25	—
$CD4^+$ ≥10%	0,06	—	—
$PD\text{-}1^+$	0,08	0,60	—
$PDL\text{-}1^+$	0,21	0,76	—

Survie sans progression	**OsM**	**OS2006**	**Hors OS2006**
	p	p	p
Age	0,42	0,56	ns
Sexe	0,75	0,50	0,10
Sous-type histologique			
Ostéo. vs chondro.	0,20	0,95	0,89
Chondro. vs autres	0,56	0,15	0,62
Métastases	0,78	0,12	0,09
Réponse au traitement	0,08	**0,03**	0,29
RANKL ≥10%	0,98	—	0,06
RANK ≥10%	0,95	—	0,32
CD146 ≥50%	0,35	—	0,81
CD163 ≥50%	**0,02**	0,10	**0,05**
CD68 ≥50%	0,46	0,09	0,68
$CD8^+$ ≥1%	0,06	0,21	—
$CD4^+$ ≥10%	0,15	—	—
$PD\text{-}1^+$	0,13	0,62	—
$PDL\text{-}1^+$	—	0,77	—

Tableau 16. Résultats des analyses univariées sur la survie globale et la survie sans progression des patients atteints d'OsM et d'OsOL, en fonction des paramètres cliniques et des résultats des études immunohistochimiques.

Rappels des principaux résultats

- Le marqueur RANKL était significativement plus exprimé dans les OsM que dans les OsOL mais sans lien avec la survie des patients.
- Les marqueurs CD163 et CD68 des macrophages étaient associés à une moindre survie dans les OsM ainsi que dans les échantillons d'OsOL des patients adultes (uniquement pour le CD163).
- Les pourcentages de cellules marquées dans les échantillons sont rappelés dans le tableau 17.

	Séries	**OsM**	**OsOL**	**p**
RANK	*Hors OS2006*	62,96 ±33,72	60,25 ±33,11	*0,53*
RANKL	*Hors OS2006*	70,00 ±29,51	54,71 ±30,74	***0,05***
CD163	*Hors OS2006* *OS2006*	37,71 ±21,56	39,76 ±29,51	*0,73*
CD68	*Hors OS2006* *OS2006*	21,39 ±17,86	35,83 ±26,74	***0,007***
$CD8^+$	*Hors OS2006* *OS2006*	8,92 ±15,21	3,30 ±8,89	***0,0002***
PD-1	*OS2006*	0,15 ±0,36	0,72 ±3,17	*0,76*
PDL-1	*OS2006*	2,08 ±10,21	0,72 ±2,74	*0,20*

Tableau 17. Résumé des pourcentages de cellules marquées dans les échantillons d'OsM et d'OsOL.

- Le marquage des lymphocytes T $CD8^+$ >1% et $CD4^+$ >10% était associé à une moindre survie dans les OsM.
- Aucun lien n'a été retrouvé entre l'expression du checkpoint immunitaire PD-1/PDL-1 et les données cliniques des patients atteints d'ostéosarcomes.

Discussion autour des TMA

Le microenvironnement osseux des ostéosarcomes associe entre autres des cellules osseuses (ostéoblastes et ostéoclastes), des vaisseaux sanguins et un infiltrat immunitaire (macrophages, lymphocytes) (30). Il est désormais bien établi que ce microenvironnement joue un rôle important dans le développement et la croissance tumorale (27–29). Si certains paramètres comme le remodelage osseux sont appréhendables in-vitro, il est plus difficile de modéliser les interactions entre la tumeur et le système immunitaire rendant nécessaire l'utilisation d'échantillons tumoraux (106). La grande hétérogénéité tumorale et la rareté de la maladie rendent également nécessaire l'utilisation de biopsies de patients à la recherche d'éventuelles cibles thérapeutiques. Notre analyse immunohistochimique a été menée sur 178 tumeurs des os longs et 39 tumeurs des mâchoires, ce qui à notre connaissance, représente une des plus grosses séries d'OS tous sites confondus.

Si les trois groupes de patients (OsM, OsOL provenant de OS2006 et hors OS2006) ne présentaient pas de différence significative en termes de répartition par sexe et de survies globales, nous avons observé une grande hétérogénéité des paramètres cliniques en fonction des sites tumoraux. L'âge des patients était significativement plus élevé dans les OsM que dans les OsOL. Les OsOL surviennent le plus souvent chez l'adolescent et l'adulte jeune (12). L'âge moyen des OsM dans notre série était de 51,5 ans ce qui est compatible avec l'analyse de la littérature qui rapporte un âge moyen de survenue de 33-46 ans (3,5,7,41,165). Nous avons également retrouvé une prédominance du sous-type chondroblastique dans 43% des OsM, en accord avec l'analyse de la littérature (4,29,35,74,88). La réponse à la neo-CT variait également dans les séries de patient avec une proportion de bons répondeurs allant de 30,2% (hors OS2006) à 64,0% (OS2006) des patients atteints d'OsOL, et concernant seulement 15,4% des patients atteints d'OsM. Certains auteurs soutiennent l'hypothèse d'une moindre réponse à la neo-CT dans les OsM par rapport aux OsOL (41,54). Le nombre de métastases au diagnostic était significativement plus faible dans les OSM que dans les OsOL (15,4% vs 26,5%) en accord avec les données de la littérature (3,5,9). Enfin la survie sans progression était également significativement plus élevée chez les patients présentant un OsM que chez les patients atteints d'OsOL (4,9,10).

La première analyse immunohistochimique concernait les marqueurs de la triade OPG/RANK/RANKL dont la dérégulation dans les OS entraine un remodelage exacerbé et la libération par la matrice osseuse de nombreux facteurs propices à la croissance tumorale (166). Nous avons ainsi mis en évidence une surexpression de RANKL dans les OsM par comparaison aux OsOL, et l'association de ce marqueur avec une moindre survie des patients dans les OsM sans significativité statistique. En conditions physiologiques, RANKL est sécrété par les ostéoblastes et régule l'ostéoclastogenèse en se fixant au récepteur RANK des pré-ostéoclastes permettant leur différenciation et leur activation (167,168). RANKL et RANK sont exprimés par de nombreuses tumeurs solides dont l'ostéosarcome et jouent un rôle dans la migration des cellules tumorales et la dissémination métastatique (169–171). Des études *in-vivo* ont montré que le blocage de RANKL par l'utilisation d'OPG tronquée ou par inactivation génique chez la souris génétiquement modifiée ralentit la croissance tumorale et améliore la survie des animaux (172,173). De façon surprenante, Navet *et al.* ont montré une moindre expression de RANKL chez les patients présentant des métastases au diagnostic à partir d'une étude immunohistochimique réalisée sur des TMA de 50 échantillons tumoraux d'OsOL (174). Dans notre étude nous n'avons pas trouvé de corrélation entre l'expression du marqueur RANKL et la dissémination métastatique. La surexpression de RANKL dans le microenvironnement des OsM par rapport aux OsOL et son association à la moindre survie globale en fait une cible thérapeutique potentielle. En particulier l'utilisation de Denosumab, anticorps monoclonal dirigé contre RANKL, a montré son efficacité sur l'augmentation de la survie des patients atteints de cancers métastatiques et plutôt ostéolytiques de la prostate, du sein ou du poumon (175–177). Dans l'ostéosarcome, le Denosumab a été testé sur des modèles précliniques montrant un effet anti-invasif du traitement sur des lignées cellulaires tumorales *in-vitro* (MG-63, U2OS), mais une diminution de l'efficacité de la chimiothérapie (doxorubicine) sur le cycle cellulaire des cellules tumorales (178,179). Le Denosumab n'a pas été testé chez l'homme compte tenu des effets délétères observés avec l'utilisation de l'acide zolédronique en association à la chimiothérapie dans la série OS2006 (180). On peut s'interroger sur l'efficacité des molécules inihibitrices de la résorption osseuse dans des tumeurs plutôt ostéocondensantes comme l'ostéosarcome (181). Aucune différence d'expression de RANK n'a été retrouvée entre OsM et OsOL ni d'association avec les paramètres

clinico-pathologiques des patients. Le marquage OPG n'était pas contributif. Le rôle de cette protéine dans la biologie des ostéosarcomes est controversé puisqu'elle exercerait à la fois une activité pro- et anti-tumorale dans le microenvironnement de la tumeur (182). Dans une étude immunohistochimique à partir de TMA issus de biopsies d'ostéosarcomes des membres, Dumars *et al.* ont montré une surexpression de la protéine par les cellules tumorales chez les patients indemnes de métastases (183). Les ostéoclastes représentent également des acteurs importants de la niche tumorale, et n'ont pas été explorés dans cette étude immunohistochimique. Les données concernant leur rôle dans la croissance tumorale est encore discuté par les auteurs. Des études à partir de biopsies de patients ont montré leur association avec la présence de métastases au diagnostic (184), tandis que d'autres suggèrent que la perte des ostéoclastes contribue au développement des métastases pulmonaires (185). Il existe probablement une évolution de la composition de l'environnement au cours de la croissance tumorale avec une ostéoclastogenèse initiale qui favorise la croissance de la tumeur, et une diminution plus tardive du nombre ou de l'activité des ostéoclastes coïncidant avec la destruction de la niche tumorale et l'apparition des métastases (186).

Pour étudier la vascularisation tumorale, nous avons utilisé le marqueur CD146. Il s'agit d'une molécule d'adhésion cellulaire appartenant à la superfamille des immunoglobulines, exprimée à la jonction intercellulaire des cellules endothéliales (187). CD146 constitue un biomarqueur de l'angiogenèse tumorale dont le niveau d'expression est directement corrélé à la progression tumorale et à la dissémination métastatique dans les mélanomes, les cancers de la prostate et de l'ovaire (188). Dans les ostéosarcomes la surexpression du CD146 a été établie dans des lignées cellulaires (SaOS, MG-63, U2-OS) à partir de l'expression des marqueurs protéiques et ARN, ainsi que dans des prélèvements de tumeurs métastatiques (183,189). Dans un modèle *vivo* d'OS, Wei *et al.* ont montré que les cellules tumorales d'OS enrichies en CD146 présentaient des capacités d'induction tumorale et de régénérescence augmentées suggérant un possible ciblage thérapeutique (190). Dans notre étude, nous avons montré une moindre vascularisation des tumeurs des mâchoires par rapport aux os longs, et une association du marquage CD146 avec une moindre survie chez les patients quelle que soit la localisation tumorale. Ces résultats n'étaient pas statistiquement significatifs mais ils soutiennent l'hypothèse selon laquelle les

marqueurs de la vascularisation tumorale sont associés aux métastases, à la récidive et à une réduction de la survie des patients (131,132). D'autres auteurs soutiennent au contraire que la vascularisation tumorale augmente la pénétration des drogues néo-adjuvantes améliorant la réponse thérapeutique (133,134). Il existe peu d'études sur l'utilisation de chimiothérapies ciblant la vascularisation dans les ostéosarcomes (191). Cependant dans un essai de phase II sur des ostéosarcomes avancés, le Sorafenib, inhibiteur des kinases et du VEGFR, a montré une augmentation de la survie sans progression et de la survie globale de 4 et 7 mois respectivement (192). Plus récemment l'utilisation de Rogorafenib, inhibiteur de multiples protéines kinases dont celles impliquées dans la régulation de l'angiogenèse (VEGFR), a montré une efficacité dans le ralentissement de la progression tumorale chez des patients atteints d'ostéosarcomes métastatiques (193).

L'étude immunohistochimique comparative des TMA a révélé des différences importantes dans le microenvironnement immunologique, en particulier en ce qui concerne les macrophages. Pour cette étude nous avons utilisé les marqueurs CD68 et CD163 qui représentent les biomarqueurs les plus fréquemment utilisés pour détecter les TAMs à partir des échantillons tumoraux (108). CD68 est un marqueur pan-macrophagique capable de détecter les macrophages quelle que soit leur polarisation M1 ou M2 (107,194,195), les ostéoclastes, ainsi que les sous-catégories de cellules dendritiques (196). CD163 est un récepteur glycoprotéique présent à la surface des monocytes-macrophages (197–199). C'est un marqueur plus spécifique mais non exclusif du sous-type M2 (200,201). Pour rappel, les macrophages du sous-type M1 sont pro-inflammatoires, ils sont capables de présenter l'antigène aux lymphocytes T qu'ils activent, ils ont donc un effet anti-tumoral et anti-métastatique (101–103). Les macrophages polarisés M2 ont des propriétés immunomodulatrices et sont associés à l'immunosuppression, la progression tumorale et la dissémination métastatique (105–107,202). Nous avons montré une moindre expression de CD68 dans les OsM par rapport aux OsOL, tandis que le marquage CD163 était identique dans les deux localisations. L'intensité du marquage CD163 était significativement corrélée à la réduction de la survie globale et de la survie sans progression dans les OsM, mais sans lien avec les autres paramètres cliniques (réponse thérapeutique, survenue de métastases). Des résultats similaires ont été obtenus avec le marqueur CD68 mais sans significativité statistique. Nos résultats sont en désaccord avec ceux

obtenus par Weber *et al.,* qui à partir d'une étude immunohistochimique menée sur 10 échantillons d'OS cranio-faciaux et 10 OS extra-crâniens, ont montré une surexpression des marqueurs macrophagiques dans les localisations cranio-faciales (62). En outre les auteurs ont également montré une surexpression significative de l'antigène CD11c spécifique des macrophages polarisés M1 (202,203) dans les échantillons d'OS cranio-faciaux, en faveur de leur moindre potentiel métastatique. L'association d'une haute densité en TAMs $CD163^+$ et un mauvais pronostic est décrite dans de nombreuses tumeurs solides (204,205). En particulier, l'identification de macrophages via le marquage CD163 dans l'environnement tumoral est associée aux métastases et à une moindre survie globale et survie sans progression dans les carcinomes épidermoïdes des voies aérodigestives supérieures (106,108,206–209). Dans les ostéosarcomes le rôle joué par les TAMs n'est pas clair et reste controversé (183). Certaines études suggèrent un rôle anti-tumoral joué par les macrophages (183,210). Dans une étude immunohistochimique réalisée à partir de 124 biopsies d'ostéosarcomes, Gomez-Brouchet *et al.* ont montré l'association entre l'augmentation du taux de cellules $CD163^+$ et l'augmentation de la survie globale des patients. Les auteurs mettaient en avant l'activation hétérogène de macrophages non-M1 jouant un rôle complexe dans l'immunité, et l'association in-situ du marquage CD163 avec une réponse immunitaire de type Th1 pro-inflammatoire et anti-tumorale (104). Au contraire pour d'autres auteurs, les macrophages semblent associés à un pronostic péjoratif (211). Dans une étude immunohistochimique sur 62 biopsies d'ostéosarcomes, Shiraishi *et al.* ont montré une association significative entre le pourcentage de TAMs positifs pour le CD163 et la réduction de la survie globale des patients (212). Il existe probablement une inversion de la polarisation des macrophages au cours de la croissance tumorale passant du sous-type M1 anti-tumoral aux macrophages M2 pro-métastatiques (183,213,214). Les macrophages semblent jouer un rôle dans la croissance tumorale des OsM et constituent donc des cibles thérapeutiques potentielles. En particulier le ciblage thérapeutique des macrophages polarisés M2 représente une piste intéressante (183). Le blocage de la polarisation M2 des macrophages par l'utilisation de l'acide trans-rétinoïque réduirait le risque de métastases in vitro dans des modèles d'ostéosarcomes (215). L'agent activant des macrophages, le Muramyl tripeptide phosphatidyl ethanolamine (MTP-PE) ou Mifamurtide, par la stimulation du sous-type M1, représente un traitement adjuvant de

la chimiothérapie (216,217). Néanmoins son utilisation chez les patients métastatiques ne semble pas efficace sur l'augmentation de la survie (218).

Nous avons montré une association significative entre le pourcentage de cellules marquées par le CD163 et l'âge des patients dans les OsM et les OsOL de la série hors OS2006. Le même résultat était obtenu pour le marqueur CD68 dans les OsM. L'âge ne semble pourtant pas constituer un facteur de confusion puisque les analyses univariées n'ont pas montré d'impact sur la survie globale et la survie sans progression des patients dans les OsM et les OsOL hors OS2006. Cet effet de l'âge est probablement dû à l'observation d'une survenue tardive des tumeurs dans ces deux séries de patients (51,5 ans et 35,4 ans respectivement) par rapport à l'âge habituel de survenue des ostéosarcomes des os longs. L'analyse en sous-groupe des OsOL de la série OS2006 a mis en évidence une augmentation de la survie globale des patients avec l'augmentation du marquage tumoral CD163 chez les patients de moins de 18 ans, et une augmentation de la survie lorsque CD163 diminue chez les patients plus âgés. Cette observation soulève la question de l'importance de la maturité du système immunitaire sur l'action protumorale des macrophages. Nous n'avons pas retrouvé d'observation semblable dans l'analyse de la littérature. Compte tenu de la grande hétérogénéité de la maladie, et des changements possibles de la polarisation des macrophages de la niche tumorale (219,220), nous devons affiner la caractérisation des macrophages au niveau de nos échantillons biologiques et la corréler à la survie et à l'âge des patients.

Les autres explorations de l'environnement immunologique concernaient les lymphocytes T et B, ainsi que le checkpoint immunitaire PD-1/PDL-1. Nous avons mis en évidence une surexpression du marqueur $CD8^+$ dans les OsM par rapport aux OsOL, mais le marquage restait relativement faible sur l'ensemble des échantillons. Ces résultats sont compatibles avec ceux de Alves *et al.* qui ont rapporté un faible immunomarquage des lymphocytes $CD8^+$ et $CD4^+$ dans 21 prélèvements d'OsM (112). Les auteurs n'avaient pas mis en évidence de relation entre ce marquage et les paramètres clinico-biologiques des patients. Dans notre étude, nous avons montré une association non significative entre l'élévation des marqueurs $CD8^+$ et $CD4^+$ et la réduction de la survie globale et de la survie sans progression chez les patients atteints d'OsM. Cette association était néanmoins significative sur les courbes de Kaplan-

Meier. Dans les OsOL, de nombreuses études ont montré une haute densité en TILs en particulier du sous-type $CD8^+$ (111,118,119). Gomez-Brouchet *et al.* ont montré une association entre la diminution de l'infiltrat en $CD8^+$ et le risque de métastases dans les ostéosarcomes des membres, de même qu'une corrélation significative entre la présence de lymphocytes $CD8^+$ et la survie des patients traités par l'acide zolédronique (104). Nous avons retrouvé une très faible expression de PD-1 (36% des échantillons) et PDL-1 dans les échantillons d'OsM et d'OsOL et aucun lien avec les paramètres cliniques et les données de survie des patients. Cette observation est en accord avec la publication de Alves et al. qui retrouvaient un taux de positivité des échantillons de 33,3% pour le marqueur PD-1 (112). Les OsOL semblent également peu exprimer le PD-1/PDL-1 avec une absence de marquage dans plus de 80% des échantillons (104,119,221). Le checkpoint immunitaire semble néanmoins jouer un rôle dans l'échappement immunitaire des cellules tumorales aussi bien dans les OsOL que dans les OsM (113). Des méta-analyses ont montré une association significative entre l'expression de PDL-1 dans les échantillons tumoraux avec la survie globale des patients et le risque de métastases dans les sarcomes osseux (222,223). Le développement récent d'inhibiteurs des checkpoints immunitaires est en cours d'étude dans les ostéosarcomes dans des essais de phase I et II (191). En particulier l'utilisation de Pembrolizumab, anticorps monoclonal dirigé contre PD-1, semble apporter un taux de réponse de 5% dans les ostéosarcomes (224,225).

L'un des principaux avantages de l'utilisation de TMA réside dans la standardisation des conditions techniques de réalisation des études immunohistochimiques assurant la comparabilité « technique » des échantillons. Néanmoins notre étude comporte plusieurs limites. La première est le faible nombre d'échantillons d'OsM, qui est dû à la rareté de la maladie, et demeure la plus grosse série étudiée à ce jour. La seconde concerne l'hétérogénéité des techniques de fixation et de décalcification des échantillons qui proviennent de différents centres en France, et qui peuvent conduire à des biais de mesure. Enfin, la troisième limite est liée à la sélection des zones tumorales lors de la construction des TMA empêchant l'analyse de la réaction périphérique ou stromale pourtant riche en information sur les cellules et les signaux impliqués dans la niche tumorale. L'ensemble des lames ont été lues par les deux mêmes observateurs (AGB et HB) avec confrontation des résultats.

La vérification des résultats obtenus sur les échantillons humains pourra être réalisée sur les modèles murins en particulier les modèles PDX issus de tumeurs de patients.

Comparaison du microenvironnement des OsM et des OsOL à partir du modèle animal HOS1544

Étude immunohistochimique

L'objectif de cette étude était de rechercher des différences du microenvironnement tumoral entre les OsM et les OsOL du modèle xénogénique HOS1544.

Les échantillons tumoraux ont été décalcifiés en solution de diéthylène-acide tétra-acétique (EDTA) 4% et paraformaldéhyde 0,2% à pH=7,4. Après inclusion en paraffine, les tumeurs ont été coupées en sections de 3μm, puis montées sur lames. Les analyses immunohistochimiques portaient sur la vascularisation (marqueur CD146) et le remodelage osseux (triade RANK/RANKL/OPG) et ont été effectuées sur 5 échantillons sélectionnés de tumeurs des mâchoires et 5 échantillons de tumeurs tibiales. Après déparaffinage sur automate, le démasquage antigénique a été effectué à 60°C en tampon Tris-EDTA pH=9 pour CD146, en tampon citrate pH=6 pour OPG et RANK. L'activité des peroxydases endogènes a été bloquée par l'utilisation d'eau oxygénée à 3% pendant 15 minutes. Le blocage des sites aspécifiques a été effectué en utilisant du sérum de chèvre 2%-BSA 1% pour CD146 et RANKL, du sérum d'âne 2%-BSA 1% à température ambiante pour les autres marqueurs. Les échantillons ont ensuite été incubés avec l'anticorps primaire CD146 au 1/1000ème (EPR3208), OPG au 1/25ème, RANK au 1/50ème (H-300), RANKL au 1/25ème (N-19) pendant 1 à 2 heures à température ambiante. La coloration a été réalisée à l'aide du kit Dako E0432 (anticorps secondaire associé à une activité streptavidine-peroxydase) pendant 16-60 minutes à 37°C. La révélation a été effectuée à l'aide de d'une solution de diaminobenzidine (DAB) et d'eau oxygénée (H_2O_2) pendant 7 minutes à température ambiante. Une contre-coloration à l'hématoxyline a été effectuée à l'automate suivie d'un lavage, de déshydratation (éthanol et xylène) puis du montage des lames.

Résultats indicatifs

Le volume tumoral « seuil » était atteint entre le 20ème et le 28ème jour pour les tumeurs mandibulaires, entre le 26ème et le 55ème jour pour les tumeurs tibiales.

Le marquage CD146 était de qualité sur l'ensemble des échantillons mais aucune différence n'a été notée entre les OsM et les OsOL. Le marquage OPG était très hétérogène en fonction des échantillons, avec beaucoup de bruit de fond et non interprétable. Aucun marquage RANKL et RANK n'a été observé.

Raffinements méthodologiques, perspectives

La comparaison du microenvironnement tumoral entre OsM et OsOL par analyse immunohistochimique dans les modèles animaux fait actuellement l'objet du master 2 de Thanh-Thuy Nham. Les analyses porteront sur la vascularisation, le remodelage osseux, mais aussi sur les populations macrophagiques et les cellules ostéoclastiques de l'environnement. Afin de garantir la qualité de ces analyses, nous avons raffiné notre protocole de fixation et de décalcification pour assurer la conservation des antigènes de l'environnement tumoral. Pour cela 10 modèles d'OsM et 10 d'OsOL (HOS1544 sur souris NMRI-nudes) ont été induits. A l'euthanasie des animaux, les échantillons ont été fixés dans une solution tamponnée de formaldéhyde 10% dans un volume équivalent à 20 fois le volume de l'échantillon. La partie externe de la tumeur a été recoupée à J1 puis incluse en paraffine tandis que le reste de l'échantillon était replacé en solution de formaldéhyde 10% pour 24 heures supplémentaires. La décalcification a été initiée à J2 par immersion des échantillons en solution de diéthylène-acide tétra-acétique (EDTA) 4% et paraformaldéhyde 0,2% à pH 7,4.

Les analyses immunohistochimiques sont en cours selon des protocoles validés au sein du laboratoire. Les analyses porteront sur :

- Les marqueurs des macrophages et des ostéoclastes :
    - CD163 : Marqueur plus spécifique mais non exhaustif des macrophages du sous-type M2.

- CD68 : Marqueur pan-macrophagique, des cellules ostéoclastiques et des sous-populations de cellules dendritiques.
- CD11b : Marqueur des précurseurs des macrophages et des polynucléaires neutrophiles.
- INOS : Marqueur plus spécifique des macrophages M1.
- TRAP (Tartrate-resistant acid phosphatase) : Marqueur des ostéoclastes.

- Les marqueurs de la vascularisation :
  - CD146 : Marqueur des cellules endothéliales.
  - Endomucine : Marqueur endothélial spécifique de la vascularisation osseuse.
  - αSMA : Marqueur des péricytes des parois vasculaires.
- Les marqueurs du remodelage osseux : RANK/RANKL/OPG.

PARTIE 4 : Ciblage thérapeutique du microenvironnement, utilisation de l'acide zolédronique

Introduction

L'ostéosarcome est associé à une rupture de la balance entre l'ostéolyse et l'ostéoformation au profit de la résorption osseuse (136). Il en résulte la libération dans le microenvironnement tumoral de médiateurs favorables à la croissance tumorale et au développement des métastases. C'est dans ce contexte qu'ont été utilisés les bisphosphonates comme traitement complémentaire des ostéosarcomes. En s'incorporant dans les cristaux d'hydroxyapatite du squelette, les bisphosphonates bloquent ainsi l'action des ostéoclastes et inhibent la résorption osseuse (figure 35). En plus de leur action sur le squelette, les bisphosphonates exerceraient une action anti-cancéreuse en inhibant l'angiogenèse, les processus d'invasion, l'adhésion des cellules tumorales et en stimulant l'immunité (226–229). Les bisphosphonates ont montré une augmentation de la survie dans de nombreuses tumeurs avec extension au squelette (180,230,231). En ce qui concerne les ostéosarcomes, les études précliniques utilisant l'acide zolédronique (120 μg/kg, deux fois par semaine en injection sous-cutanée) en complément de la chimiothérapie ont montré une augmentation significative de la survie et une réduction du risque de métastases (232,233). Malheureusement leur utilisation chez l'homme en complément de la chimiothérapie dans un essai de phase III (OS2006) a dû être stoppée prématurément en raison de la survenue de métastases et d'un pronostic défavorable chez les patients traités par acide zolédronique (180).

Il n'existe aucune description de l'utilisation des bisphosphonates dans les OsM. L'essai OS2006 était réservé aux patients présentant des atteintes axiales et des membres. Nous avons souhaité tester l'effet de l'acide zolédronique sur nos modèles murins d'OsM.

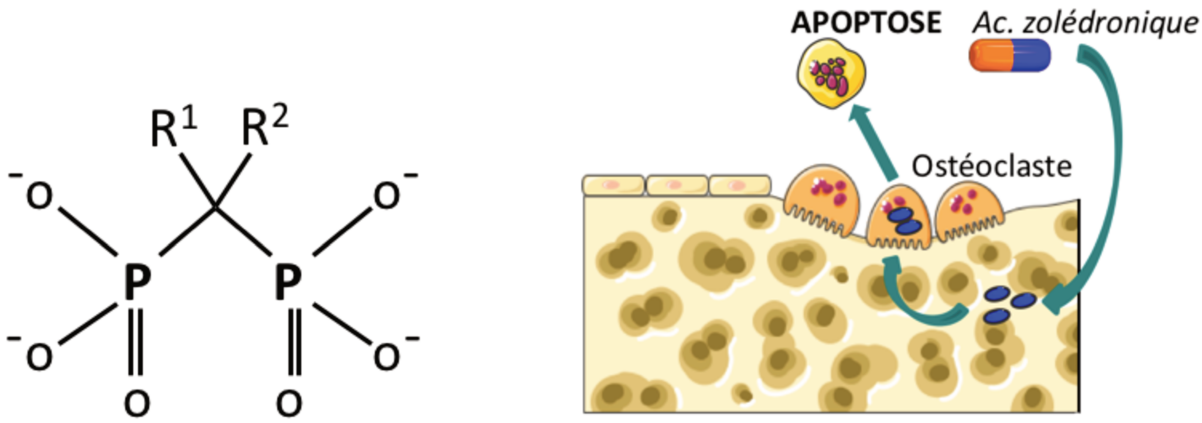

Figure 35. Schéma explicatif du mécanisme d'action des bisphosphonates au niveau du squelette. La molécule est composée de deux groupes phosphonates (P) mimant ainsi la molécule de pyrophosphate. La molécule se lie au calcium de la matrice osseuse et s'accumule ainsi dans les os. La molécule est ingérée par les ostéoclastes au cours de leur action physiologique et pathologique, induit leur apoptose bloquant ainsi la résorption osseuse (234).

Tests de faisabilité sur les modèles xénogénique HOS1544 et syngénique MOS-J

Utilisation de l'acide zolédronique dans le modèle xénogénique HOS1544

Matériel et méthode

Les premiers essais avaient pour objectif de comparer l'effet de l'acide zolédronique entre les modèles HOS1544 d'OsM et d'OsOL. Pour cela deux groupes de n_1=32 et n_2=32 souris NMRI-nudes ont été utilisés. Après induction tumorale en site mandibulaire (0,25.10^6 cellules, 20 µL) ou en site tibial (1.10^6 cellules, 50 µL) les animaux étaient randomisés en :

- Groupe traité recevant une injection sous-cutanée d'acide zolédronique (100 µg/kg, 50µL) deux fois par semaine à partir de J3.
- Groupe contrôle recevant une injection sous-cutanée de 50µL de chlorure de sodium 0,9% deux fois par semaine dès J3. Le schéma de l'étude est présenté sur la figure 36.

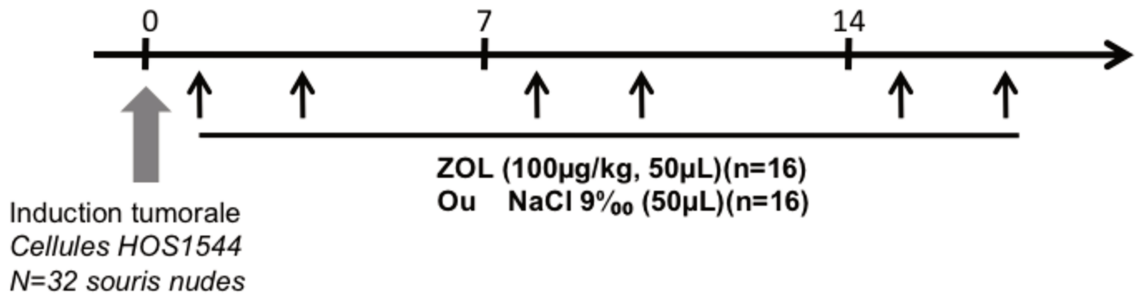

Figure 36. Schéma de l'étude portant sur l'utilisation de l'acide zolédronique dans deux groupes de 32 animaux atteints d'OsM et d'OsOL du modèle xénogénique HOS1544. ZOL, acide zolédronique.

Le volume tumoral était mesuré trois fois par semaine à l'aide d'un pied à coulisse, et calculé selon la formule (l^2 x L)/2 où l représente le plus petit diamètre et L le plus grand diamètre de la tumeur. Les animaux étaient euthanasiés par dislocation cervicale sous anesthésie lorsque le volume tumoral mandibulaire atteignait 250 mm^3

pour des considérations éthiques en ce qui concerne les modèles d'OsM, et pour assurer la comparabilité des résultats en ce qui concerne les modèles d'OsOL.

Une recherche de métastases pulmonaires a été réalisée à l'euthanasie des animaux après prélèvement des poumons. Après fixation en solution tamponnée de formaldéhyde 10%, puis inclusion en paraffine les poumons étaient coupés en quatre sections de 3μm tous les 300μm puis montés sur lames. En coloration HE, l'analyse portait sur le nombre de métastases, l'aire occupée par les métastases et la surface de poumon analysée. Les mesures ont été réalisées à l'aide du logiciel NDPView2 Hamamatsu (SZK, Japon) après numérisation des lames au NanoZoomer 2.0-RS (Hamamatsu).

L'analyse des volumes osseux tumoraux a été réalisée à l'euthanasie après passage des têtes entières et des pattes (tumorales et saines) des animaux au microscanner SkyScan-1072 (18μm, 50kV, filtre Al 0,5mm, phase de rotation de 0,70 degrés pour les têtes et 0,60 degrés pour les tibias). Les volumes osseux ont été comparés entre l'hémi-mandibule tumorale et l'hémi-mandibule saine dans les groupes d'animaux traités et contrôles, ainsi que dans les OsOL grâce au logiciel CTAn 32-bit software (Skyscan). Pour cela une zone tumorale d'intérêt a été définie au niveau de la mandibule à partir du bord postérieur de l'incisive centrale sur une longueur de 5,4mm. Au niveau des tibias la zone d'intérêt était définie à partir de la jonction tibia-péroné à la partie inférieure de l'os tibial, sur une longueur de 5,4mm.

Les comparaisons des volumes tumoraux ont été réalisées par un test ANOVA à deux facteurs. Des courbes de survie de Kaplan-Meier ont été construites selon un modèle de régression de cox en prenant comme évènement l'euthanasie de l'animal et donc l'atteinte d'un volume tumoral de 200mm^3. L'analyse des métastases faisait appel à un test de Mann-Whitney. La comparaison des volumes osseux tumoraux a été réalisée à l'aide d'un test de Wilcoxon pour échantillons appariés. Les analyses statistiques ont été réalisées à l'aide du logiciel Prism (GraphPad Software, La Jolla, USA).

Effet du ZOL sur le volume tumoral

Nous avons observé une croissance tumorale comparable entre les groupes d'animaux atteints d'OsM et d'OsOL. A l'intérieur de chacun des groupes la cinétique de croissance tumorale était hétérogène. L'euthanasie des animaux a débuté dès le 16ème jour pour la première série d'expérimentation, au 21ème jour pour la deuxième série. Nous avons observé une croissance de la tumeur mandibulaire plus importante dans le groupe d'animaux traités par ZOL avec une différence statistiquement significative observée à J22, tandis que le ZOL n'a eu aucun effet dans les groupes d'animaux atteints de tumeur tibiale (figure 37).

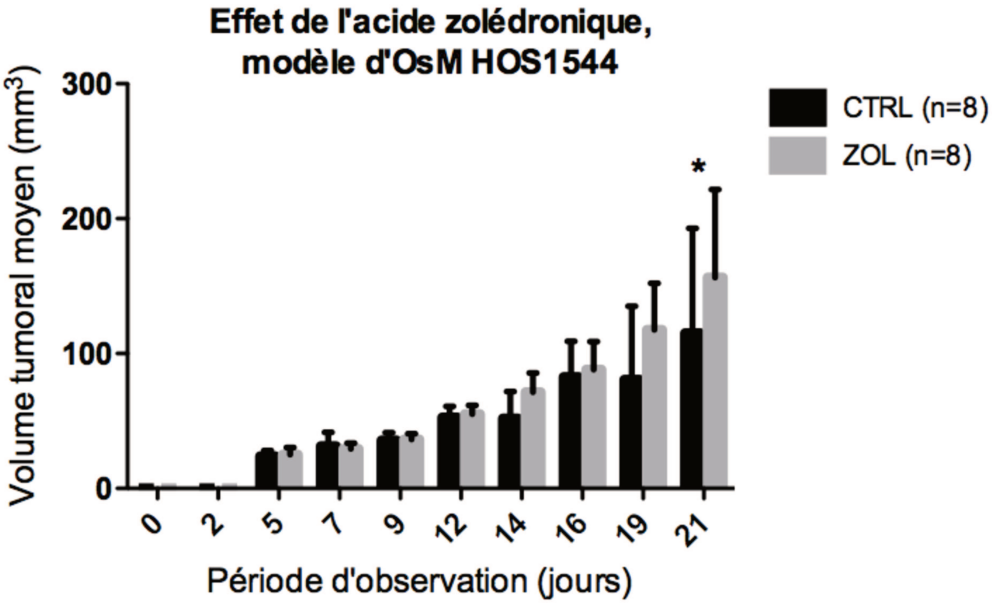

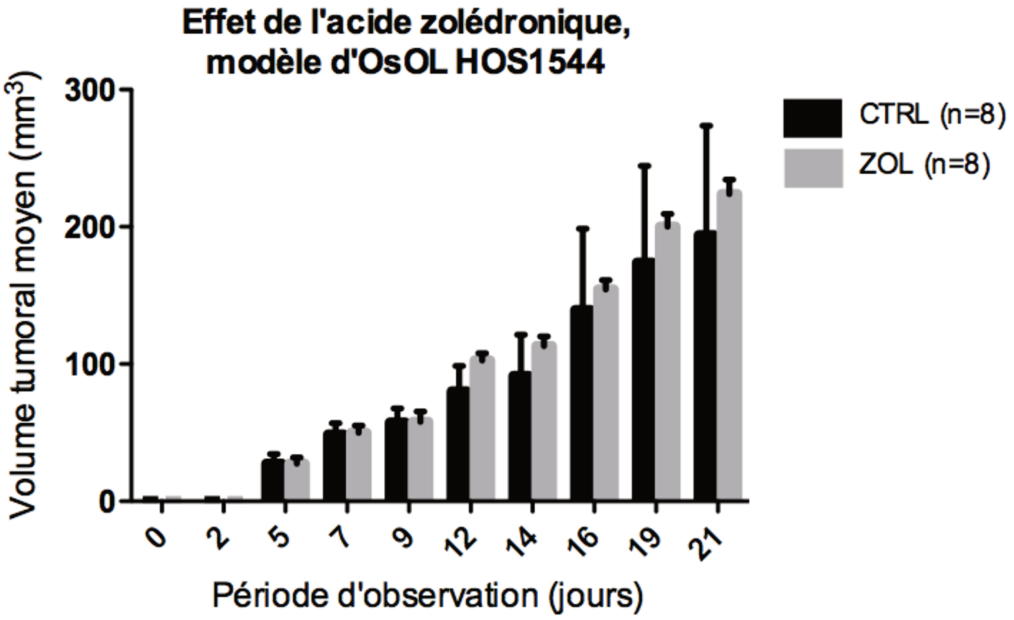

Figure 37. Volumes tumoraux moyens des animaux traités (ZOL) et des animaux contrôles (CTRL) atteints d'OsM et d'OsOL (modèle xénogénique HOS1544). *, p<0,05.

Les courbes de survie de Kaplan-Meier reflètent cet effet stimulant du ZOL sur la croissance tumorale, la mort de l'animal correspondant à l'atteinte du point limite (volume tumoral de 250mm^3) dans le modèle d'OsM (p=0,06) (figure 38).

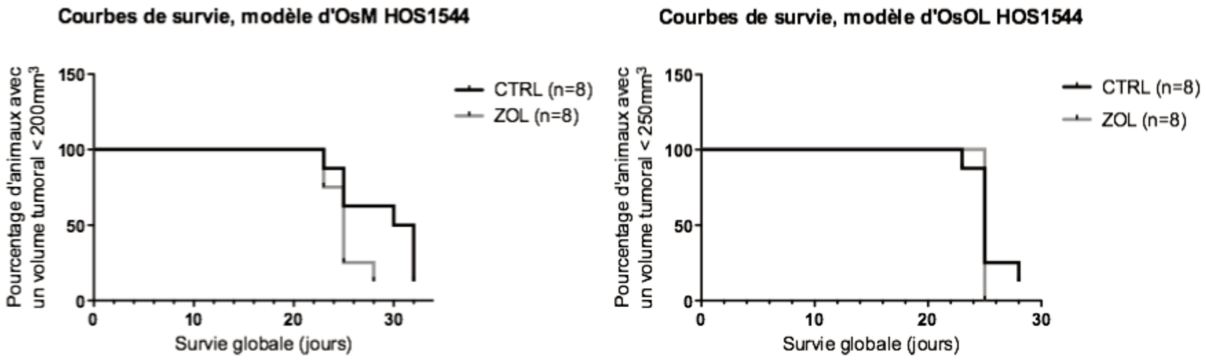

Figure 38. Courbes de survie des animaux traités (ZOL) et des animaux contrôles (CTRL) atteints d'OsM et d'OsOL (modèle xénogénique HOS1544).

Effet du ZOL sur la dissémination métastatique

Nous avons observé un nombre moyen de métastases pulmonaires significativement plus élevé chez les animaux atteints d'OsM traités par l'acide zolédronique que chez les animaux du groupe contrôle (5,57 ±4,32 versus 0,67 ±1,21 ; p=0,02). Le même résultat était obtenu par l'analyse de l'aire occupée par les métastases sur l'aire pulmonaire analysée (55,0 ±43,7% versus 2,3 ±5,1% respectivement ; p=0,01). Cet effet du ZOL sur la dissémination métastatique a été observé lors des deux études animales sur le modèle HOS1544. Aucune différence significative n'a été notée sur le nombre moyen de métastases dans les animaux atteints d'OsOL traités ou non traités (1,75 ± 2,05 versus 1,43 ± 2,94 respectivement ; p=0,42) (figure 39).

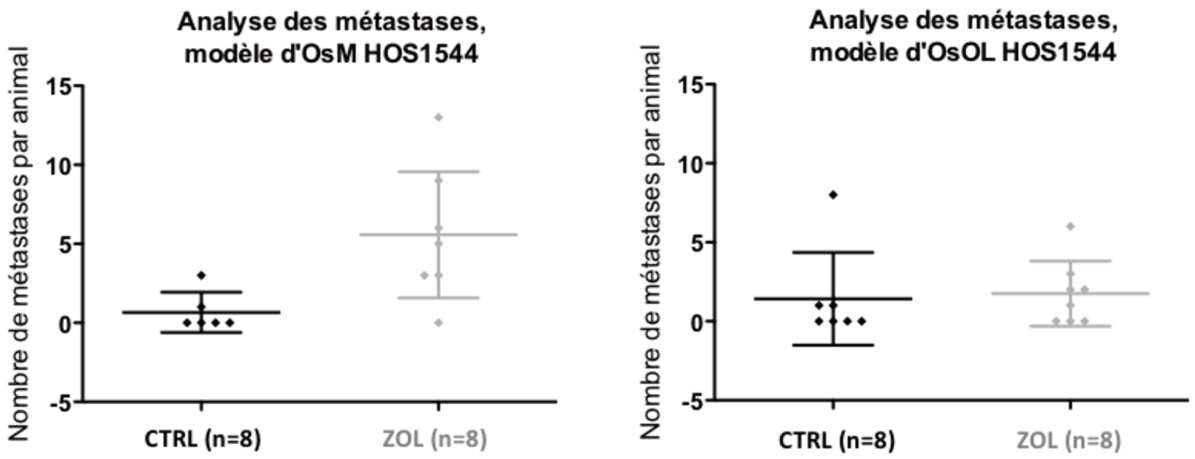

Figure 39. Nombre moyen de métastases pulmonaires par animal chez les animaux traités (ZOL) et des animaux contrôles (CTRL) atteints d'OsM et d'OsOL (modèle xénogénique HOS1544).

Effet du ZOL sur le volume osseux tumoral

Une ostéolyse péri-tumorale a été observée par rapport aux mandibules saines dans le modèle d'OsM (volumes osseux moyens mandibulaires mesurés à 12,64 ±1,21mm^3 versus 13,09 ±0,27 mm^3 respectivement ; p=0,81). Le traitement par l'acide zolédronique a entrainé une augmentation du volume osseux tumoral par rapport aux animaux du groupe contrôle (13,92 ±0,66 mm^3 vs 12,64 ±1,21 mm^3 ; p=0,03).

L'ensemble des résultats sur les volumes osseux sont présentés dans le tableau 18 et la figure 40.

	Mandibule tumorale (CTRL)	Mandibule saine (CTRL)	Mandibule tumorale (ZOL)	Mandibule saine (ZOL)
BV, moyenne ±DS (mm^3)	12,64 ±1,21	13,09 ±0,27	13,92 ±0,66	12,84 ±0,73

Tableau 18. Résultats des volumes osseux mandibulaires des mâchoires tumorales et saines chez les animaux traités (ZOL) et non traités (CTRL). BV, bone volume ; DS, déviation standard.

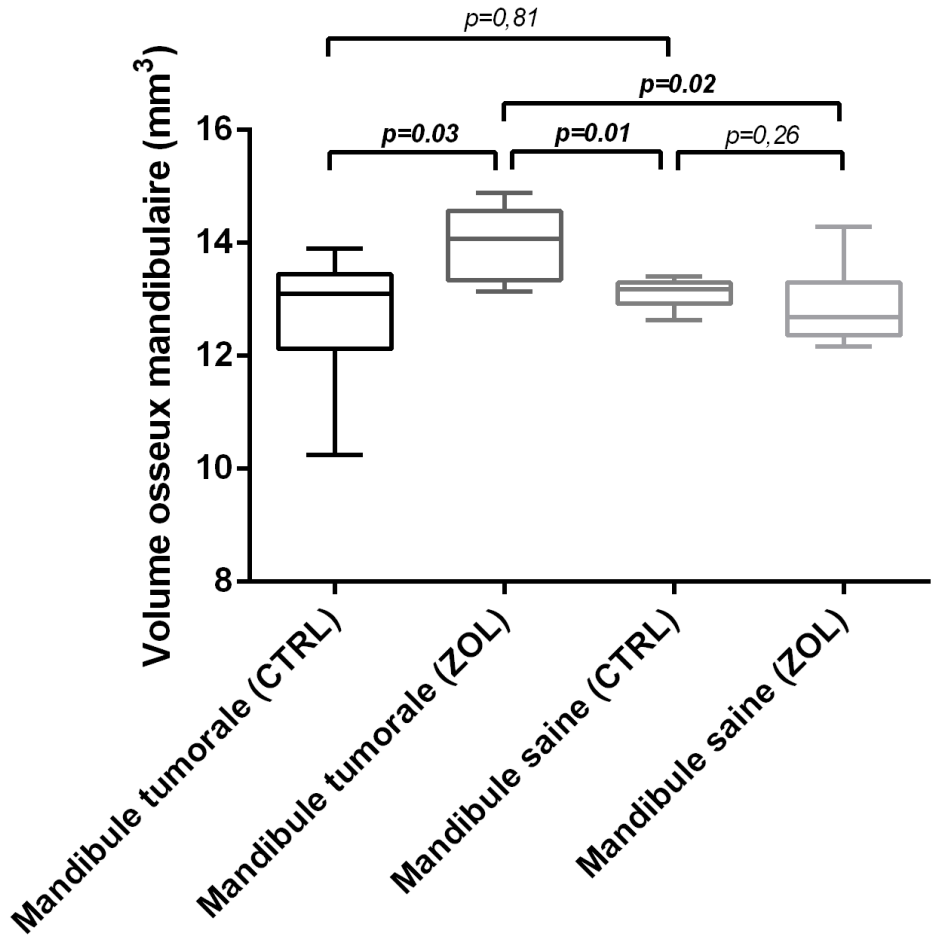

Figure 40. Diagramme en boîtes présentant les résultats de l'effet de l'acide zolédronique sur les volumes osseux mandibulaires chez les animaux traités (ZOL) et les animaux non traités (CTRL).

Au niveau des tumeurs tibiales, l'utilisation de l'acide zolédronique a montré une réduction significative de l'ostéolyse péri-tumorale par rapport aux animaux non traités (volumes osseux tibiaux moyens de 8,11 ±0,54mm^3 versus 5,53 ±0,49mm^3 ; p=0,0003). De la même manière, l'utilisation du ZOL sur des tibias non tumoraux a montré une augmentation significative du volume osseux chez les animaux traités par rapport aux animaux contrôles (volumes osseux moyens de 7,46 ±0,55mm^3 versus 6,08 ±0,44mm^3 ; p=0,02) (figure 41).

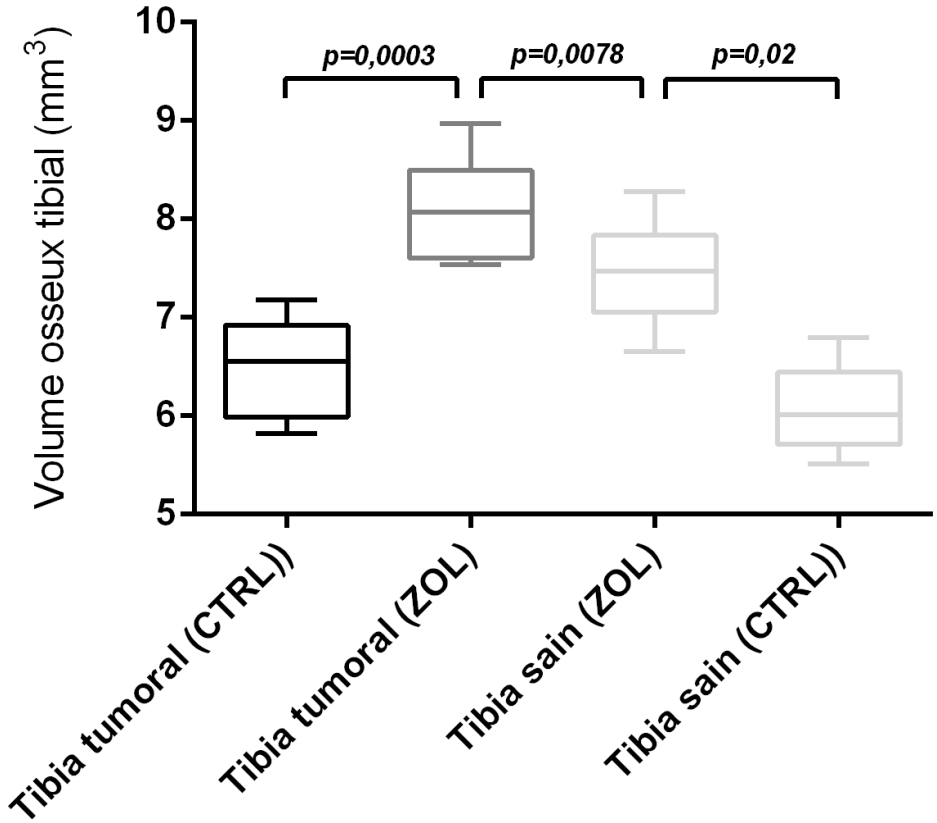

Figure 41. Diagramme en boîtes présentant les résultats de l'acide zolédronique sur les volumes osseux tibiaux chez les animaux traités (ZOL) et les animaux non traités (CTRL).

L’effet de l’acide zolédronique sur la protection de l’os en site tumoral dans les modèles d’OsM et d’OsOL a été confirmé par l’analyse des reconstructions tridimensionnelles obtenues par microscanner (figure 42).

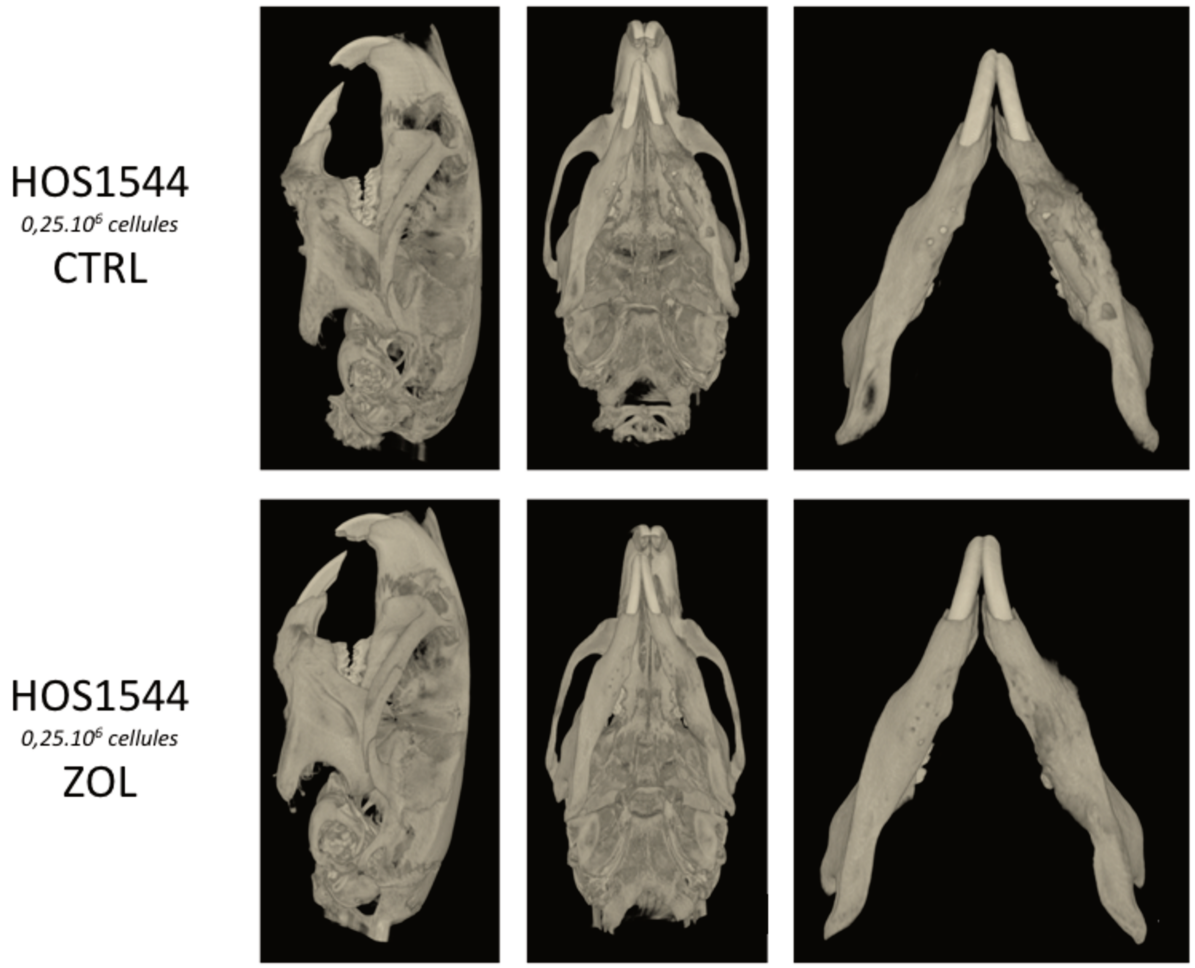

Figure 42. Reconstructions tridimensionnelles des têtes des animaux obtenues par microscanner chez des souris nudes du modèle xénogénique HOS1544. L’animal non traité par l’acide zolédronique (CTRL) présente des lésions ostéolytiques intense péri-tumorales au niveau de la branche horizontale gauche de la mandibule. L’animal traité (ZOL) présente un respect de l’architecture corticale osseuse malgré la présence d’une tumeur sur la branche horizontale mandibulaire gauche.

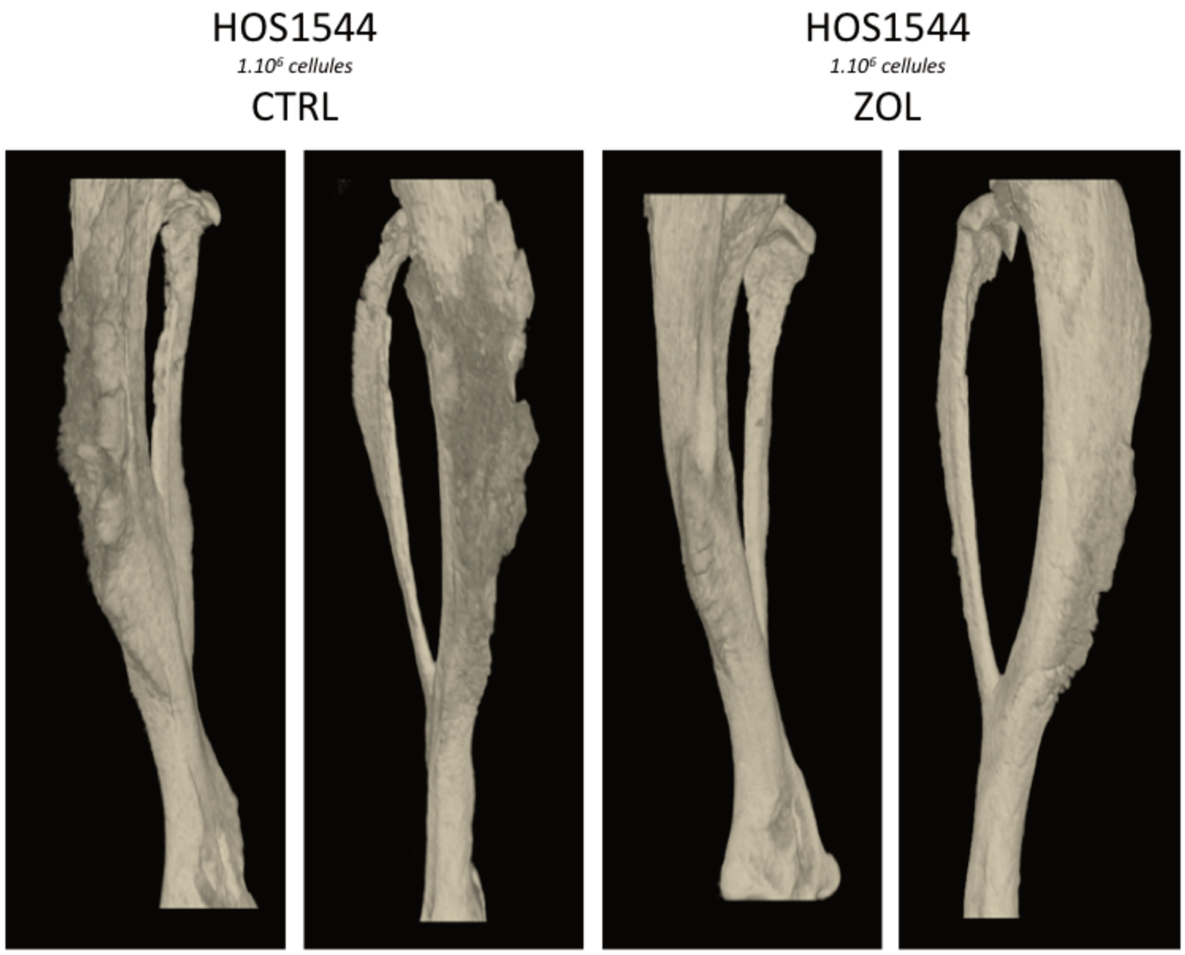

Figure 43. Reconstructions tridimensionnelles des pattes des animaux obtenues par microscanner chez des souris nudes du modèle xénogénique HOS1544 chez un animal non traité (CTRL) et un animal traité par l'acide zolédronique (ZOL). L'animal contrôle présente des lésions mixtes ostéocondensantes et ostéolytiques au contact de la tumeur, tandis que l'animal traité présente une architecture osseuse conservée.

Résultats obtenus avec l'acide zolédronique sur le modèle syngénique MOS-J

L'acide zolédronique a été testé dans le modèle syngénique MOS-J d'OsM et d'OsOL selon la même méthodologie que pour les modèles HOS1544. Pour cela 40 souris C57Bl/6 ont été utilisées. Après induction tumorale en site mandibulaire ($0{,}50.10^6$ cellules, 20 µL) ou en site tibial (3.10^6 cellules, 50 µL), les animaux étaient randomisés en :

- Groupe traité recevant une injection sous-cutanée d'acide zolédronique (100 µg/kg, 50µL) deux fois par semaine à partir de J2.
- Groupe contrôle recevant une injection sous-cutanée de 50µL de chlorure de sodium 0,9% deux fois par semaine dès J2. Le schéma de l'étude est présenté sur la figure 44.

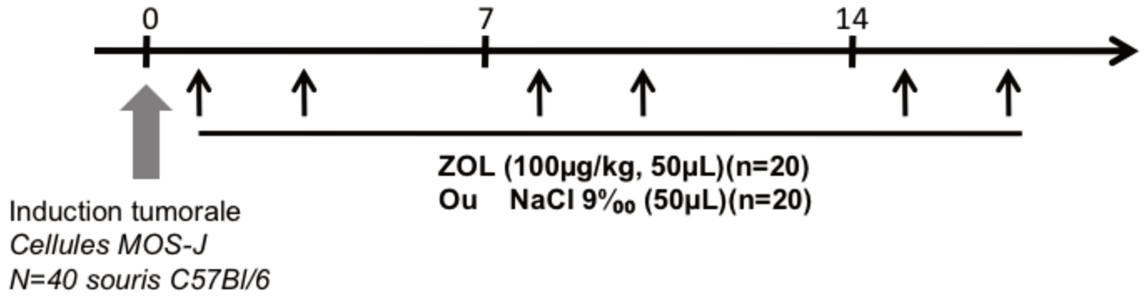

Figure 44. Schéma de l'étude portant sur l'utilisation de l'acide zolédronique chez 40 animaux atteints d'OsM et d'OsOL du modèle syngénique MOS-J. ZOL, acide zolédronique.

Si la croissance tumorale était homogène en site tibial, elle était plus hétérogène en site mandibulaire. Nous avons observé des volumes tumoraux moyens plus élevés chez les animaux traités par ZOL dans le groupe d'OsM sans significativité statistique, et des volumes comparables chez les animaux présentant un OsOL (figure 45).

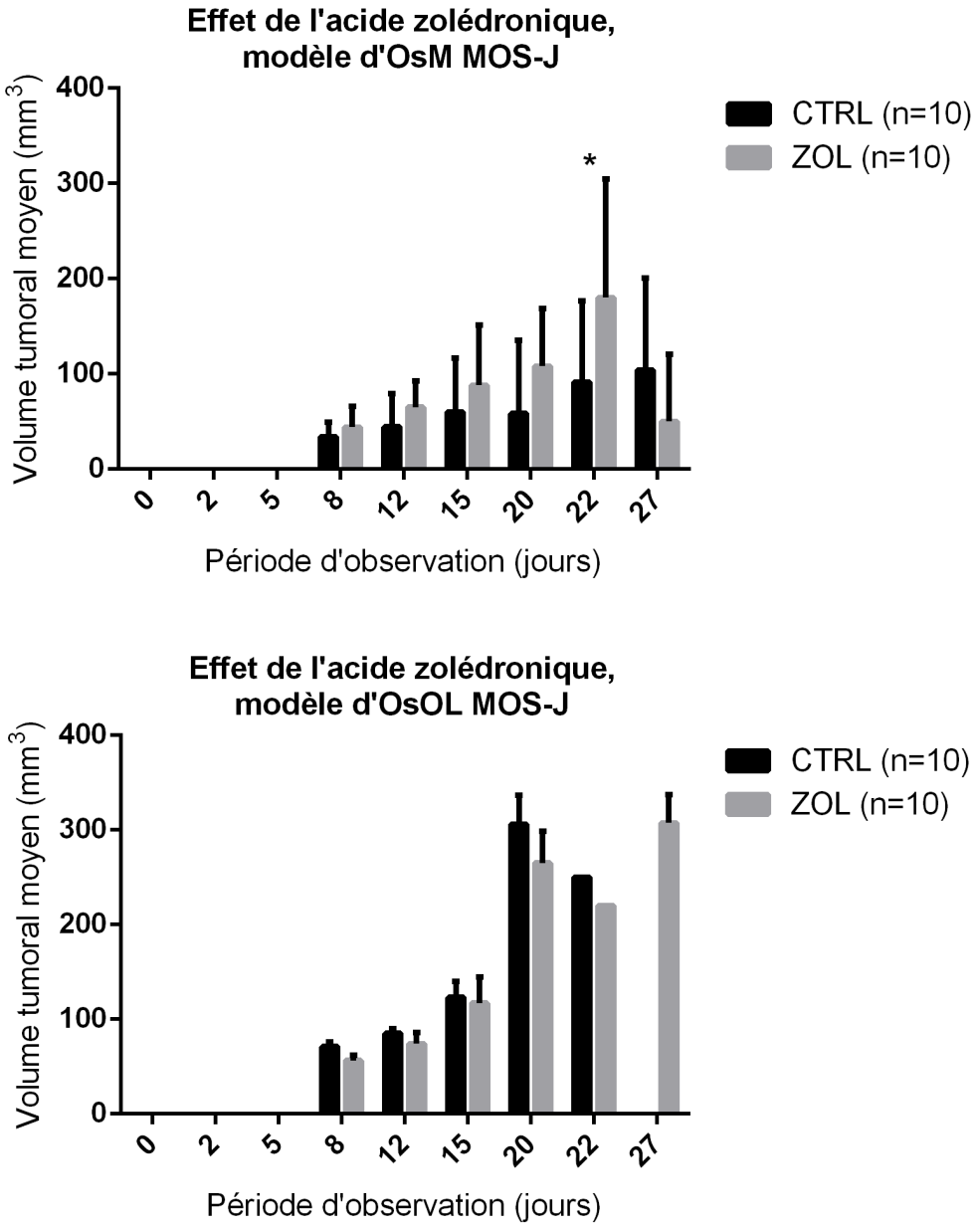

Figure 45. Volumes tumoraux moyens des animaux traités (ZOL) et des animaux contrôles (CTRL) atteints d'OsM et d'OsOL (modèle syngénique MOS-J). *, p<0,05.

Aucune métastase pulmonaire n'a été retrouvée dans ces modèles quels que soient les groupes d'animaux étudiés. L'analyse des volumes osseux n'a pas mis en évidence de différence entre les animaux traités par ZOL et les animaux non traités dans le groupe d'OsM (volumes osseux moyens de 13,14 ±1,74mm^3 versus 11,74 ±0,60mm^3 respectivement ; p=0,16). Dans le groupe des OsOL, les animaux traités présentaient des volumes osseux tumoraux moyens supérieurs aux animaux non traités (10,08 ±0,65mm^3 vs 8,86 ±1,18mm^3 respectivement ; p=0,009).

Efficacité des chimiothérapies sur le modèle HOS1544

Afin de tester l'effet de l'acide zolédronique en conditions réelles dans nos modèles, nous avons souhaité comparer l'utilisation du bisphosphonate à la chimiothérapie classiquement utilisée pour le traitement des OsM. Les données disponibles chez l'animal au laboratoire concernaient l'utilisation de l'ifosfamide, de la doxorubicine et de la cisplatine dans les modèles d'OsOL HOS1544. Nous avons donc souhaité tester l'efficacité et la tolérance de ces mêmes molécules dans le modèle d'OsM HOS1544.

Une tumeur mandibulaire a été induite par l'injection de $0{,}25.10^6$ cellules HOS1544 (20 µL) chez 12 souris nudes. Les animaux ont ensuite été randomisés en :

- Groupe Ifosfamide (50mg/kg, 50µL) recevant deux injections intra-péritonéales par semaine (n=3).
- Groupe Doxorubicine (1mg/kg, 50µL) recevant deux injections intra-péritonéales par semaine (n=3).
- Groupe Cisplatine (5mg/kg, 50µL) recevant deux injections intra-péritonéales par semaine (n=3).
- Groupe Contrôle (NaCl 9‰, 50µL) recevant deux injections intra-péritonéales par semaine (n=3).

Le schéma de l'étude est présenté sur la figure 46. Les volumes tumoraux étaient mesurés trois fois par semaine, de même que le poids des animaux. L'euthanasie était effectuée lorsque le volume tumoral atteignait $250mm^3$.

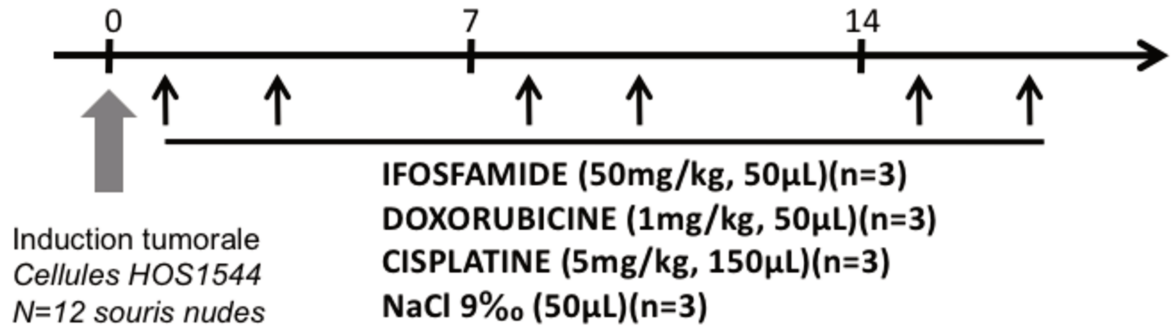

Figure 46. Schéma de l'étude portant sur l'utilisation de différentes chimiothérapies dans le modèle d'OsM HOS1544.

Nous avons observé une tumeur palpable dès J5 et atteignant le point limite dès J21. La croissance tumorale était hétérogène dans chaque groupe. Nous n'avons pas observé d'effets indésirables des chimiothérapies en particulier pas de perte de poids des animaux. Le meilleur effet sur la réduction de la croissance tumorale était observé avec la doxorubicine avec un échappement à J26 et la cisplatine avec un échappement à J28. L'ifosfamide avait peu d'effet sur la réduction de la croissance tumorale avec des courbes superposables au groupe d'animaux contrôle (figure 47).

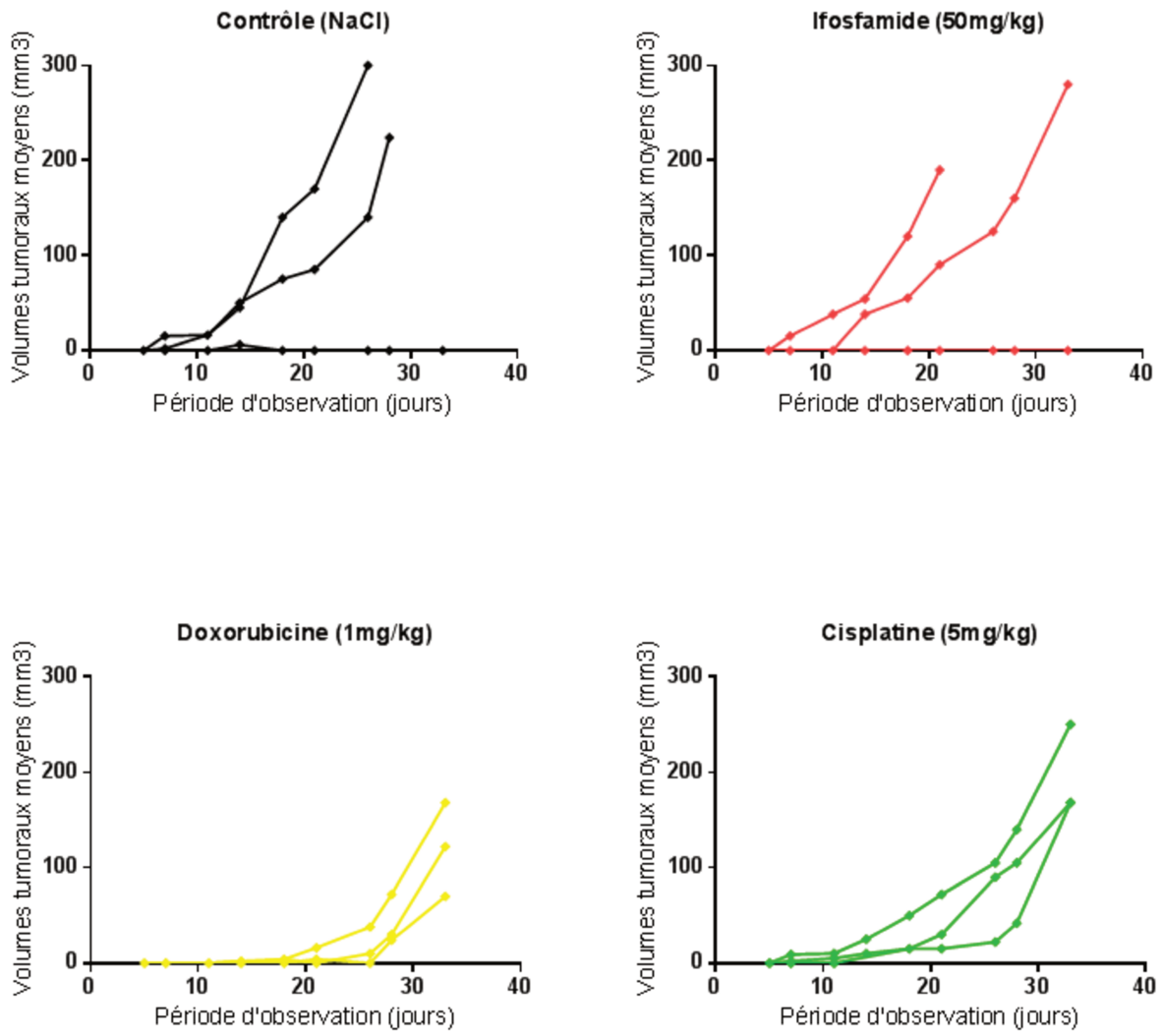

Figure 47. Effets de l'utilisation de différentes chimiothérapies sur la croissance tumorale dans des modèles d'OsM HOS1544.

Effet de l'acide zolédronique en complément de la chimiothérapie dans le modèle HOS1544

Nous avons testé l'effet de l'acide zolédronique en complément de la chimiothérapie dans deux nouvelles études animales utilisant le modèle d'OsM HOS1544. Le choix de la chimiothérapie s'est porté sur le cisplatine dont la tolérance nous apparaissait meilleure que celle de la doxorubicine. De plus, les sels de platine sont couramment utilisés dans les tumeurs cervico-faciales. Deux groupes de n_1=39 et n_2=40 souris NMRI-nudes ont été utilisés. Après induction tumorale en site mandibulaire ($0{,}25.10^6$ cellules, 20 µL) les animaux étaient randomisés en :

- Groupe contrôle recevant une injection intra-péritonéale de 150µL de chlorure de sodium 0,9% deux fois par semaine dès J4.
- Groupe Cisplatine recevant une injection intra-péritonéale de 5mg/kg de Cisplatine (150µL) deux fois par semaine à partir de J4.
- Groupe Cisplatine + ZOL recevant 5mg/kg de Cisplatine en injection intra-péritonéale (150µL) et 100µg/kg (50µL) d'acide zolédronique en injection sous-cutanée deux fois par semaine à partir de J4.
- Groupe ZOL recevant 100µg/kg (50µL) d'acide zolédronique en injection sous-cutanée deux fois par semaine à partir de J4.

Le schéma de l'étude est présenté sur la figure 48.

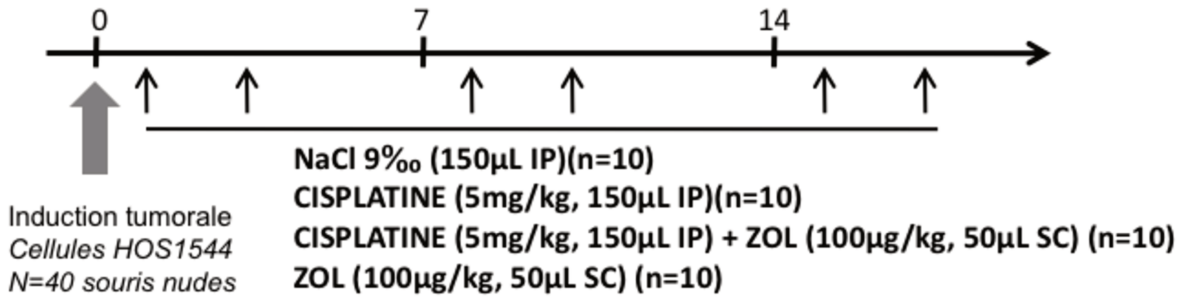

Figure 48. Schéma de l'étude portant sur l'utilisation de l'acide zolédronique en comparaison à la chimiothérapie dans le modèle d'OsM HOS1544. IP, intra-péritonéal ; SC, sous-cutané.

Pour cette étude, l'analyse portait sur l'étude des volumes tumoraux, la tolérance des traitements et la recherche de métastases pulmonaires.

Nous avons observé des tumeurs palpables dès J7 et une atteinte des volumes tumoraux limites à partir de J21 dans le groupe d'animaux traités par l'acide zolédronique. Les animaux traités par le bisphosphonate présentaient une croissance tumorale plus rapide que les animaux du groupe contrôle avec des volumes tumoraux homogènes (volumes moyens de 92,5 $\pm$36,6mm^3 vs 42,9 $\pm$29,1mm^3 à J18 respectivement ; p=0,006). Les volumes tumoraux des animaux traités par le cisplatine seul étaient hétérogènes et il n'existait pas de différence significative avec le groupe contrôle (38,1 $\pm$48,7mm^3 à J18 respectivement ; p=0,44). L'association de cisplatine + ZOL était efficace en termes de réduction de la croissance tumorale par rapport au groupe d'animaux contrôles (9,17 $\pm$9,1mm^3 versus 42,9 $\pm$29,1mm^3 à J18 respectivement ; p=0,002). En revanche la tolérance de l'association cisplatine et ZOL était médiocre avec une perte de poids significative imposant l'euthanasie précoce de certains animaux (poids moyen de 23,7 $\pm$2,36g versus 28,0 $\pm$1,63g pour le groupe contrôle ; p=0,001). L'évolution des volumes tumoraux est décrite dans la figure 49. L'effet pro-tumoral de l'acide zolédronique utilisé seul et anti-tumoral en association au cisplatine est mis en évidence sur les courbes de Kaplan-Meier (figure 50).

L'analyse des métastases pulmonaires montrait une tendance à l'augmentation du nombre de foyers métastatiques dans le groupe d'animaux traités par l'acide zolédronique et les animaux du groupe contrôle par rapport aux animaux recevant la chimiothérapie. Ces résultats n'étaient pas statistiquement significatifs et sont présentés dans le tableau 19.

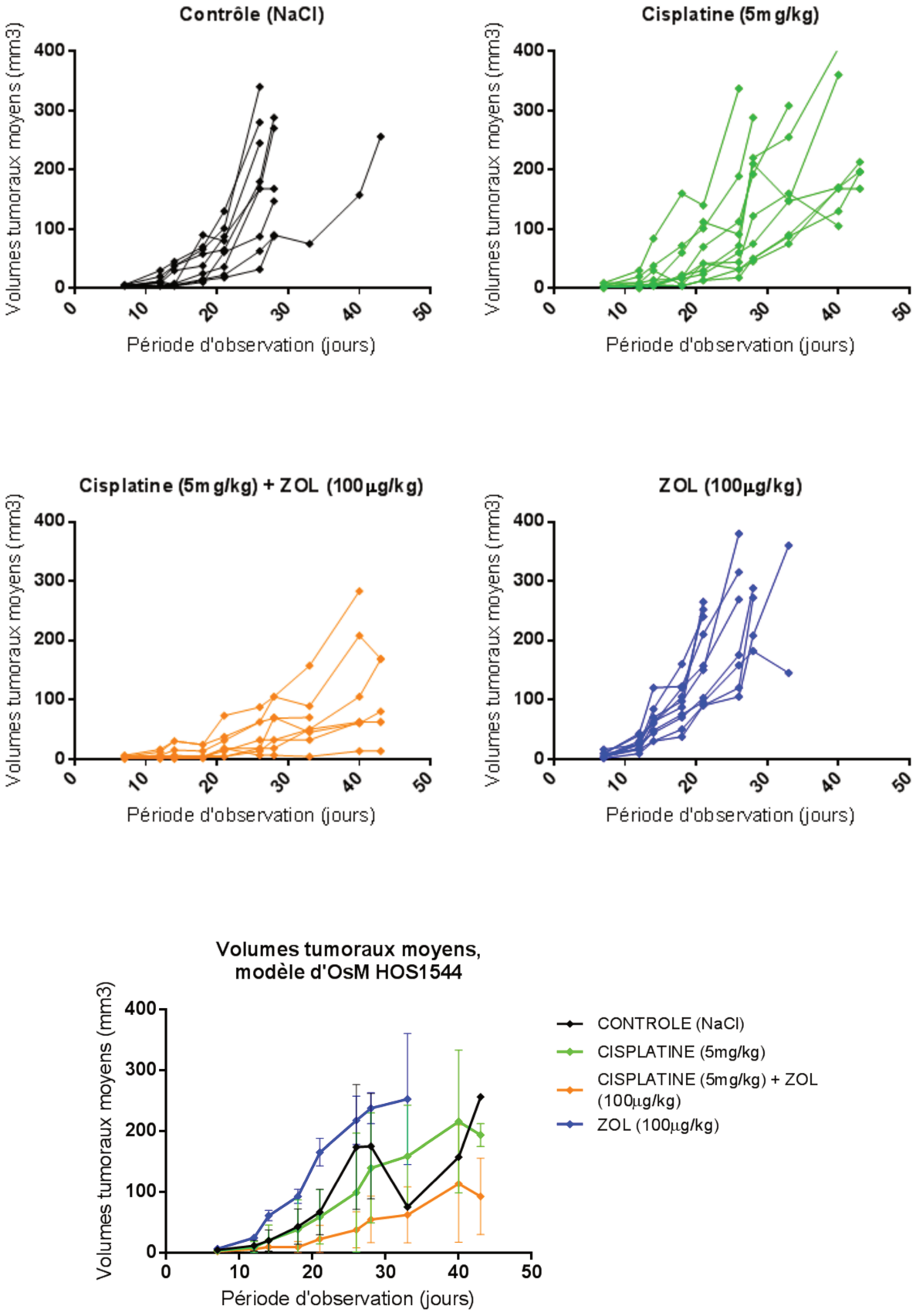

Figure 49. Évolution des volumes tumoraux au cours du temps en fonction des groupes, modèle d'OsM HOS1544.

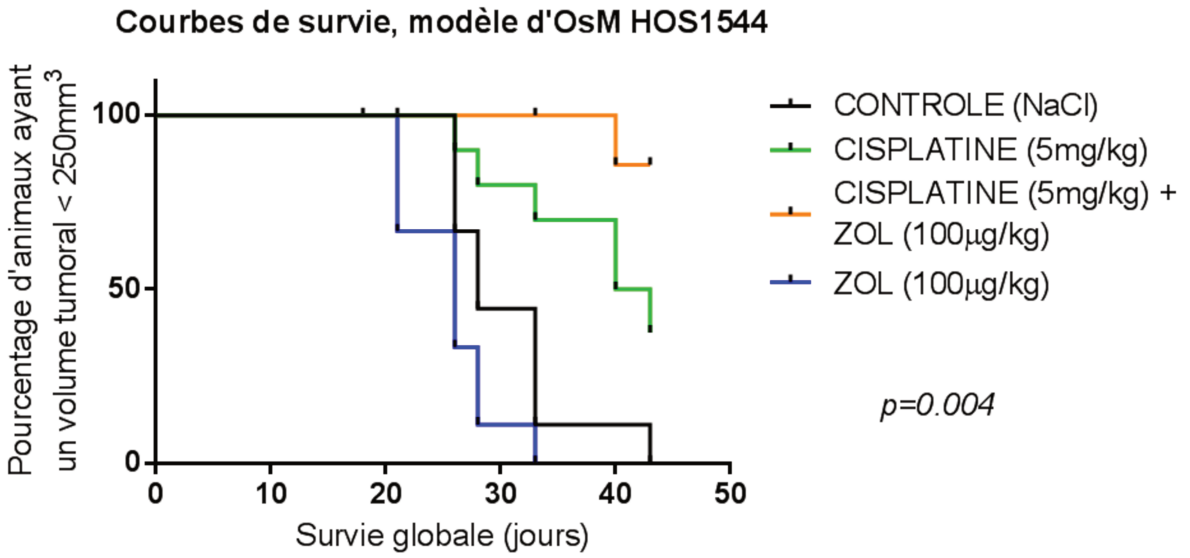

Figure 50. Courbe de survie de Kaplan-Meier selon les groupes de traitement des animaux.

	Contrôle	Cisplatine	Cisplatine + ZOL	ZOL
Nombre de métastases, n ±SD	8,78 ±9,99	5,70 ±5,48	5,20 ±7,77	7,10 ±6,37
Aire métastases/aire pulmonaire (%), n ±SD	2,18 ±3,30	0,50 ±0,54	0,65 ±1,04	1,28 ±2,03

Tableau 19. Nombre de métastases pulmonaires et rapport d'aires occupées par les métastases sur l'aire pulmonaire analysée dans les différents groupes d'animaux traités et contrôles. n, nombre d'éléments ; SD, standard deviation.

Afin de réduire la toxicité liée au cisplatine, la deuxième série d'expérimentation a été réalisée dans les mêmes conditions en réduisant la dose de cisplatine à 3mg/kg. Cela a permis d'améliorer la tolérance avec l'absence de perte de poids significative chez les animaux traités. En revanche nous n'avons observé aucun effet de la chimiothérapie sur la réduction des volumes tumoraux que le traitement soit utilisé seul ou en association avec le bisphosphonate. L'effet pro-tumoral de l'acide zolédronique a été retrouvé sur cette série d'animaux (tableau 20, figure 51).

	Contrôle	Cisplatine	Cisplatine + ZOL	ZOL
Volume tumoral moyen (mm^3) ±SD	71,9 ±38,3	81,4 ±58,2	67,2 ±49,2	116,1 ±66,8

Tableau 20. Présentation des volumes tumoraux moyens à J15 dans les quatre groupes d'animaux traités et contrôles. SD, standard deviation.

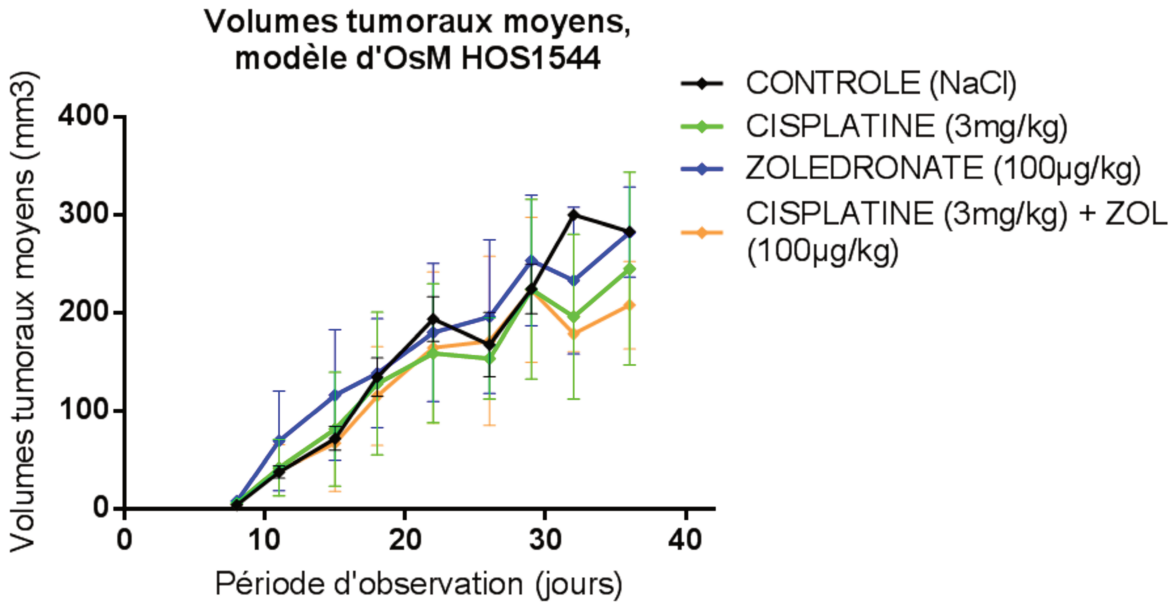

Figure 51. Évolution des volumes tumoraux au cours du temps en fonction des groupes, modèle d'OsM HOS1544.

Discussion autour du ciblage thérapeutique du microenvironnement par les bisphosphonates

L'existence d'une importante résorption osseuse associée à un effet sur la croissance tumorale dans les ostéosarcomes a suscité l'intérêt pour les thérapeutiques ciblant les ostéoclastes (235,236). Les bisphosphonates (BP) ont été initialement développés pour le traitement des maladies squelettiques entrainant une résorption osseuse exacerbée, comme la maladie de Paget, l'ostéoporose et les hypercalcémies malignes. Par la suite les BP ont été utilisés pour le traitement des métastases osseuses de nombreuses tumeurs solides dont les cancers du poumon, du sein, de la prostate, et le mélanome (237). L'acide zolédronique appartient à la troisième génération de bisphosphonates, contenant du nitrogène (N-BP). Il s'agit du BP le plus utilisé compte tenu de son activité anti-résorption osseuse la plus efficace à l'heure atuelle. L'acide zolédronique inhibe la différentiation et de l'apoptose des ostéoclastes (238–240) et possède des effets anti-cancéreux (241) :

1. Inhibition de la différenciation des ostéoclastes. Cette action passe en particulier par l'inhibition de la voie RANKL/RANK (242,243), et de la voie non canonique Wnt intervenant dans la différentiation des ostéoclastes (244,245). Les bisphosphonates inhibent également la différentiation des précurseurs ostéoclastiques et des macrophages en ostéoclastes (246,247).
2. Induction de l'apoptose tumorale dépendante des caspases par le blocage de la voie Ras/Erk1/2 impliquée dans la survie des cellules tumorales (248,249).
3. Inhibition de l'angiogenèse tumorale en inhibant la sécrétion des facteurs pro-angiogéniques comme le VEGF (250,251).
4. Action anti-métastatiques principalement en inhibant la libération des cytokines pro-tumorales présentes dans l'environnement osseux des tumeurs (252).
5. Suppression de la chimiorésistance et stimulation de la réponse immunitaire par des mécanismes complexes impliquant la réduction de l'activité de HIF-1α dans les cellules tumorales et en stimulant la mort des cellules tumorales en particulier en association avec la doxorubicine (253,254).

L'efficacité des bisphosphonates dans les ostéosarcomes a été démontrée dans des modèles murins d'OsOL. Dans un modèle de rat immunocompétent (cellules OSRGa)

l'utilisation de l'acide zolédronique a entrainé une réduction de la croissance tumorale et des lésions ostéolytiques associées aux tumeurs (233). L'association à la chimiothérapie (Ifosfamide) a montré une meilleure efficacité sur la prévention de la récidive tumorale. Dans un modèle de souris immunodéficience (Saos2) les BP ont montré une réduction de la croissance tumorale (255). Ory *et al.* ont également montré l'efficacité de l'acide zolédronique sur la réduction des métastases pulmonaires et l'augmentation de la survie globale dans un modèle syngénique (cellules POS-1 injectées sur des souris C3H/HE) (232). L'utilisation de l'acide zolédronique dans le modèle xénogénique d'OsM a systématiquement entrainé une augmentation de la croissance tumorale imposant l'euthanasie précoce des animaux (N=112 animaux étudiés). Une augmentation significative du nombre de métastases pulmonaires a également été retrouvée dans le groupe d'animaux traités dans une série d'expérimentation. Il s'agit de la première observation de l'effet « pro-tumoral » de l'acide zolédronique dans un modèle d'OsM. Nous avons également observé une réduction de l'ostéolyse péri-tumorale chez les animaux traités. Nos résultats sont en accord avec ceux de Labrinidis *et al.* qui ont retrouvé une tendance à la dissémination métastatique des cellules tumorales HOS1544 chez les animaux traités par l'acide zolédronique, l'absence d'effet sur le volume tumoral, et une diminution de l'ostéolyse associée aux tumeurs (256). Nous partageons l'hypothèse de ces mêmes auteurs selon laquelle le bisphosphonate, en augmentant la densité osseuse sur le site tumoral, modifie les relations spatiales et les interactions entre les cellules tumorales et l'environnement osseux. Cette augmentation de la densité osseuse pourrait forcer les cellules tumorales à « s'échapper » d'un environnement contraint et favoriser la dissémination métastatique (256).

Si il semble évident que les ostéoclastes sont directement associés à un mauvais pronostic dans les ostéosarcomes (186,257), les données concernant l'utilisation de l'acide zolédronique chez l'animal sont quant à elles contradictoires. La variabilité des résultats obtenus peut s'expliquer par l'hétérogénéité des lignées cellulaires utilisées pour l'induction tumorale, par les différents protocoles d'inoculation tumorale (greffe orthotopique ou hétérotopique, intra-osseuse ou para-osseuse), et par l'utilisation de modèles animaux différents (souris C3H/HE, balbc, NMRI-nude, rat Sprague Dawley) (257). L'utilisation de l'acide zolédronique dans un modèle PDX avec greffe tumorale orthotopique pourrait permettre de s'affranchir de l'agressivité de certaines lignées

cellulaires, tout en conservant l'environnement « humain » de la tumeur. De plus, il existe une évolution de l'environnement ostéoclastique des ostéosarcomes au profit d'une ostéoclastogenèse initiale favorisant la croissance de la tumeur, et une diminution plus tardive du nombre ou de l'activité des ostéoclastes (186). Ces variations peuvent expliquer l'échec des bisphosphonates et l'hétérogénéité des résultats observés sur la croissance tumorale et la dissémination métastatique. Chez l'homme l'utilisation de l'acide zolédronique en combinaison avec la chimiothérapie dans un essai de phase III (OS2006) a été prématurément arrêté compte tenue de la progression locale, de la survenue de métastases ou de rechutes de la maladie chez les patients traités par le bisphosphonate (180). Les raisons de cet échec sont encore floues même si différentes hypothèses ont été avancées sur le rôle potentiel de facteurs hormonaux dans la population pédiatrique étudiée, de l'augmentation de la toxicité des chimiothérapies par le BP, ou de doses d'acide zolédronique inadaptées. Une autre piste serait liée à l'action directe des BP sur les TAMs de l'environnement tumoral. Junankar *et al.* ont mis en évidence une diffusion extra-squelettique de l'acide zolédronique et un effet anti-tumoral médié par les TAMs dans un modèle murin de tumeur mammaire (258). D'autres études ont montré la dérégulation occasionnée par le zolédronate sur la polarisation des macrophages en faveur du sous-type M1 et anti-M2 (259,260). L'étude immunohistochimique des TMA menée sur les échantillons tumoraux des patients de la série OS2006 a révélé que les patients non traités par l'acide zolédronique présentaient une corrélation significative entre le marqueur CD163 et la survie (104), tandis que les patients traités par le BP présentaient des marquages CD163 non corrélées aux données de survie et une élévation des lymphocytes $CD8^+$ au niveau des prélèvements. Ces résultats suggèrent que l'acide zolédronique pourrait interférer avec l'effet bénéfique de l'infiltration en CD163 dans l'environnement tumoral (104). Dans une nouvelle étude immunohistochimique par marquage multiplexe à partir des échantillons tumoraux des patients inclus dans le protocole OS2006 Gomez-Brouchet *et al.* ont montré que l'acide zolédronique inhibait non seulement les populations cellulaires $CD68^+/CD163^-$ (marqueurs des ostéoclastes) mais aussi les cellules $CD68^-/ CD163^+$ correspondant aux macrophages (181). Les auteurs ont en outre montré l'existence d'une sous-population cellulaire $CD68^+/CD163^+$ correspondant à un groupe de macrophages bipotents capables de se polariser en cellules ostéoclastiques ou en macrophages anti-tumoraux, en fonction des signaux de l'environnement tumoral (261).

Les données actuelles ne permettent pas de recommander l'utilisation des bisphosphonates dans la stratégie thérapeutique globale des ostéosarcomes. Les bisphosphonates pourraient trouver leur place chez des patients dont la biopsie identifie un fort contingent ostéoclastique, à condition que celle-ci soit suffisamment représentative de l'environnement tumoral. L'action « pro-tumorale » de l'acide zolédronique dans les OsM mérite d'être élucidée, en particulier pour identifier des marqueurs pronostiques de la maladie, et des potentielles cibles thérapeutiques. Nous souhaitons étudier l'infiltration macrophagique des échantillons tumoraux des modèles d'OsM comparativement dans le groupe d'animaux traités par l'acide zolédronique et les animaux du groupe contrôle. Cette étude devra s'attacher à différencier les populations macrophagiques des cellules ostéoclastiques dont les effets sur la croissance tumorale semblent opposés.

Conclusion, perspectives

Notre travail a permis l'élaboration du premier modèle murin d'OsM, notamment pour mener des études comparatives du microenvironnement tumoral entre OsM et OsOL, et des essais thérapeutiques pré-cliniques. Ce modèle semble mimer la pathologie humaine, néanmoins il a été obtenu par l'injection hétérotopique de lignées cellulaires tumorales agressives issues d'OsOL. De plus, les tumeurs induites évoluent parfois trop rapidement pour permettre des études thérapeutiques longitudinales et la transférabilité à l'homme. Les modèles PDX semblent respecter l'environnement de la tumeur, l'animal se comportant comme un hôte de la tumeur et échangeant des signaux avec celle-ci. Ces modèles représentent une technique de choix pour le ciblage thérapeutique et une approche personnalisée particulièrement précieuse dans le cas des tumeurs osseuses rares. Nous avons pour objectif de poursuivre le développement des modèles PDX dès lors qu'un patient sera pris en charge pour un sarcome osseux du massif facial au CHU de Nantes. Ces modèles pourraient permettre l'étude du microenvironnement tumoral et la recherche de cibles thérapeutiques.

Les analyses des marqueurs de l'environnement tumoral au niveau des biopsies des patients ont permis de mettre en évidence l'association entre la présence des macrophages $CD163^+$ et une moins bonne survie des patients dans les OsM. Le rôle joué par les TAMs au sein des ostéosarcomes reste à élucider, de même que les interactions qu'ils entretiennent avec les ostéoclastes au sein du microenvironnement. Nous allons poursuivre les analyses immunohistochimiques comparatives entre les modèles d'OsOL et d'OsM sur le plan de la vascularisation (CD146, endomucine et αSMA), du remodelage osseux (OPG, RANK, RANKL), des macrophages (CD163, CD68, CD11b, INOS) et des ostéoclastes (TRAP). La réalisation de co-marquages pourrait permettre de mieux rendre compte de la distribution cellulaire au sein des échantillons et de distinguer les mécanismes à l'œuvre en fonction de la zone tumorale étudiée (centre, front tumoral). Les études récentes suggèrent en effet une constante évolution spatiale des mécanismes pathologiques à l'œuvre au sein de la tumeur en particulier en ce qui concerne la vascularisation, et pouvant expliquer les mécanismes de chimiorésistance et d'échappement. Les analyses qualitatives nous semblent plus

pertinentes que les études quantitatives protéiques (Elisa, Western-Blot) et transcriptionnelles (RT-PCR) car les ostéosarcomes sont des tumeurs très hétérogènes. Cette hétérogénéité s'observe dans la diversité clinique et des formes histopathologiques, mais aussi dans les changements constants de l'environnement de la tumeur (immunité, résorption) au cours du temps et en réponse aux signaux extérieurs. Les études immunohistochimiques rendent donc mieux compte de l'architecture de la tumeur et de son environnement à l'échelle cellulaire, vasculaire et du remodelage osseux (ostéolyse, ostéoformation). Compte tenu du lien observé entre les macrophages et les données de survie des patients dans les OsM, la stimulation macrophagique par l'emploi de MTP-PE (Mifamurtide) sera réalisée sur le modèle animal d'OsM à la recherche d'un effet sur la croissance tumorale et la dissémination métastatique. Nous souhaitons par ailleurs comprendre l'effet « pro-tumoral » de l'acide zolédronique dans le modèle d'OsM en étudiant les marqueurs des macrophages et des ostéoclastes par immunohistochimie sur les échantillons tumoraux dans le modèle animal.

La recherche sur les OsM n'en est qu'à ses débuts et beaucoup reste à faire pour améliorer la survie et la qualité de vie des patients après traitement. Pour l'heure la chirurgie d'exérèse garde toute sa place dans la stratégie thérapeutique parfois au prix de lourdes séquelles fonctionnelles et esthétiques. L'identification de marqueurs spécifiques de cette tumeur pourrait permettre d'en faire le diagnostic plus facilement afin d'accélérer la prise en charge thérapeutique. L'identification des marqueurs de bonne ou de mauvaise réponse au traitement à partir des biopsies des patients pourrait permettre de prédire l'efficacité de la chimiothérapie néoadjuvante sans retarder la prise en charge chirurgicale des patients.

Références

1. Lacour B, Guyot-Goubin A, Guissou S, Bellec S, Désandes E, Clavel J. Incidence of childhood cancer in France: National Children Cancer Registries, 2000-2004. Eur J Cancer Prev. mai 2010;19(3):173-81.
2. Ottaviani G, Jaffe N. The epidemiology of osteosarcoma. Cancer Treat Res. 2009;152:3-13.
3. Baumhoer D, Brunner P, Eppenberger-Castori S, Smida J, Nathrath M, Jundt G. Osteosarcomas of the jaws differ from their peripheral counterparts and require a distinct treatment approach. Experiences from the DOESAK Registry. Oral Oncol. févr 2014;50(2):147-53.
4. Thariat J, Julieron M, Brouchet A, Italiano A, Schouman T, Marcy P-Y, et al. Osteosarcomas of the mandible: are they different from other tumor sites? Crit Rev Oncol Hematol. juin 2012;82(3):280-95.
5. Boon E, van der Graaf WTA, Gelderblom H, Tesselaar MET, van Es RJJ, Oosting SF, et al. Impact of chemotherapy on the outcome of osteosarcoma of the head and neck in adults. Head Neck. 2017;39(1):140-6.
6. Kontio R, Hagström J, Lindholm P, Böhling T, Sampo M, Mesimäki K, et al. Craniomaxillofacial osteosarcoma - The role of surgical margins. J Craniomaxillofac Surg. mars 2019.
7. Lee RJ, Arshi A, Schwartz HC, Christensen RE. Characteristics and prognostic factors of osteosarcoma of the jaws: a retrospective cohort study. JAMA Otolaryngol Head Neck Surg. mai 2015;141(5):470-7.
8. van den Berg H, Merks JHM. Incidence and grading of cranio-facial osteosarcomas. Int J Oral Maxillofac Surg. sept 2013.
9. Nissanka EH, Amaratunge EAPD, Tilakaratne WM. Clinicopathological analysis of osteosarcoma of jaw bones. Oral Dis. janv 2007;13(1):82-7.
10. Granowski-LeCornu M, Chuang S-K, Kaban LB, August M. Osteosarcoma of the jaws: factors influencing prognosis. J Oral Maxillofac Surg. sept 2011;69(9):2368-75.
11. Kansara M, Teng MW, Smyth MJ, Thomas DM. Translational biology of osteosarcoma. Nat Rev Cancer. nov 2014;14(11):722-35.
12. Gaspar N, Occean B-V, Pacquement H, Bompas E, Bouvier C, Brisse HJ, et al.

Results of methotrexate-etoposide-ifosfamide based regimen (M-EI) in osteosarcoma patients included in the French OS2006/sarcome-09 study. Eur J Cancer. 2018;88:57-66.

13. Corre I, Verrecchia F, Crenn V, Redini F, Trichet V. The Osteosarcoma Microenvironment: A Complex But Targetable Ecosystem. Cells. avr 2020;9(4).

14. Scotlandi K, Hattinger CM, Pellegrini E, Gambarotti M, Serra M. Genomics and Therapeutic Vulnerabilities of Primary Bone Tumors. Cells. avr 2020;9(4).

15. Mirabello L, Zhu B, Koster R, Karlins E, Dean M, Yeager M, et al. Frequency of Pathogenic Germline Variants in Cancer-Susceptibility Genes in Patients With Osteosarcoma. JAMA Oncol. mars 2020.

16. Wadayama B, Toguchida J, Shimizu T, Ishizaki K, Sasaki MS, Kotoura Y, et al. Mutation spectrum of the retinoblastoma gene in osteosarcomas. Cancer Res. juin 1994;54(11):3042-8.

17. Toguchida J, Yamaguchi T, Ritchie B, Beauchamp RL, Dayton SH, Herrera GE, et al. Mutation spectrum of the p53 gene in bone and soft tissue sarcomas. Cancer Res. nov 1992;52(22):6194-9.

18. Miller CW, Aslo A, Won A, Tan M, Lampkin B, Koeffler HP. Alterations of the p53, Rb and MDM2 genes in osteosarcoma. J Cancer Res Clin Oncol. 1996;122(9):559-65.

19. Zhu W, Hu F, Zhao T, Wang C, Tao Q. Clinical Characteristics of Radiation-Induced Sarcoma of the Head and Neck: Review of 15 Cases and 323 Cases in the Literature. J Oral Maxillofac Surg. févr 2016;74(2):283-91.

20. de Souza LL, Pontes HAR, Santos-Silva AR, Fernandes LA, Batista LAL, Lopes MA, et al. Oral radiation-induced sarcomas: Systematic review. Head Neck. avr 2020;

21. Neville BW, Damn DD, Allen CM, Chi AC. Osteosarcoma (osteogenic sarcoma). In: Oral and maxillofacial pathology. Elsevier. 2016. p. 614-8.

22. Chaudhary M, Chaudhary SD. Osteosarcoma of jaws. J Oral Maxillofac Pathol. mai 2012;16(2):233-8.

23. August M, Magennis P, Dewitt D. Osteogenic sarcoma of the jaws: factors influencing prognosis. Int J Oral Maxillofac Surg. juin 1997;26(3):198-204.

24. Ajagbe HA, Junaid TA, Daramola JO. Osteogenic sarcoma of the jaw in an African community: report of twenty-one cases. J Oral Maxillofac Surg. févr 1986;44(2):104-6.

25. Kragh LV, Dahlin DC, Erich JB. Osteogenic sarcoma of the jaws and facial bones. Am J Surg. oct 1958;96(4):496-505.
26. Garrington GE, Scofield HH, Cornyn J, Hooker SP. Osteosarcoma of the jaws. Analysis of 56 cases. Cancer. mars 1967;20(3):377-91.
27. Rubio R, Abarrategi A, Garcia-Castro J, Martinez-Cruzado L, Suarez C, Tornin J, et al. Bone environment is essential for osteosarcoma development from transformed mesenchymal stem cells. Stem Cells. mai 2014;32(5):1136-48.
28. Alfranca A, Martinez-Cruzado L, Tornin J, Abarrategi A, Amaral T, de Alava E, et al. Bone microenvironment signals in osteosarcoma development. Cell Mol Life Sci. août 2015;72(16):3097-113.
29. Bouaoud J, Beinse G, Epaillard N, Amor-Sehlil M, Bidault F, Brocheriou I, et al. Lack of efficacy of neoadjuvant chemotherapy in adult patients with maxillo-facial high-grade osteosarcomas: A French experience in two reference centers. Oral Oncol. 2019;95:79-86.
30. Heymann M-F, Lézot F, Heymann D. The contribution of immune infiltrates and the local microenvironment in the pathogenesis of osteosarcoma. Cell Immunol. sept 2019;343:103711.
31. Bertin H, Guilho R, Brion R, Amiaud J, Battaglia S, Moreau A, et al. Jaw osteosarcoma models in mice: first description. J Transl Med. févr 2019;17(1):56.
32. Brown HK, Schiavone K, Gouin F, Heymann M-F, Heymann D. Biology of Bone Sarcomas and New Therapeutic Developments. Calcif Tissue Int. 2018;102(2):174-95.
33. Lee YY, Van Tassel P, Nauert C, Raymond AK, Edeiken J. Craniofacial osteosarcomas: plain film, CT, and MR findings in 46 cases. AJR Am J Roentgenol. juin 1988;150(6):1397-402.
34. Patel SG, Meyers P, Huvos AG, Wolden S, Singh B, Shaha AR, et al. Improved outcomes in patients with osteogenic sarcoma of the head and neck. Cancer. oct 2002;95(7):1495-503.
35. Jawad SN, Abdullah BH. Proliferative, apoptotic and angiogenic potentials in jaws and long bones osteosarcomas: a comparative immunohistochemical study. J Oral Pathol Med. oct 2010;39(9):681-6.
36. Wang S, Shi H, Yu Q. Osteosarcoma of the jaws: demographic and CT imaging features. Dentomaxillofac Radiol. janv 2012;41(1):37-42.
37. Steve M, Ernenwein D, Chaine A, Bertolus C, Goudot P, Ruhin-Poncet B. Jaw

osteosarcomas. Rev Stomatol Chir Maxillofac. nov 2011;112(5):286-92.

38. Flechter CDM, Bridge JA, Hogendoorn PCW, Mertens F. WHO Classification of Tumours of Soft Tissue and Bone, 4th edition. Lyon: IRC Press. Vol. 5. 2013.

39. Jo VY, Doyle LA. Refinements in Sarcoma Classification in the Current 2013 World Health Organization Classification of Tumours of Soft Tissue and Bone. Surg Oncol Clin N Am. 2016;25(4):621-43.

40. Baumhoer D. Bone-Related Lesions of the Jaws. Surg Pathol Clin. sept 2017;10(3):693-704.

41. Thariat J, Schouman T, Brouchet A, Sarini J, Miller RC, Reychler H, et al. Osteosarcomas of the mandible: multidisciplinary management of a rare tumor of the young adult a cooperative study of the GSF-GETO, Rare Cancer Network, GETTEC/REFCOR and SFCE. Ann Oncol. mars 2013;24(3):824-31.

42. Canadian Society of Otolaryngology-Head and Neck Surgery Oncology Study Group. Osteogenic sarcoma of the mandible and maxilla: a Canadian review (1980-2000). J Otolaryngol. juin 2004;33(3):139-44.

43. Smith RB, Apostolakis LW, Karnell LH, Koch BB, Robinson RA, Zhen W, et al. National Cancer Data Base report on osteosarcoma of the head and neck. Cancer. oct 2003;98(8):1670-80.

44. Jasnau S, Meyer U, Potratz J, Jundt G, Kevric M, Joos UK, et al. Craniofacial osteosarcoma Experience of the cooperative German-Austrian-Swiss osteosarcoma study group. Oral Oncol. mars 2008;44(3):286-94.

45. Gomez-Brouchet A, Mascard E, Siegfried A, de Pinieux G, Gaspar N, Bouvier C, et al. Assessment of resection margins in bone sarcoma treated by neoadjuvant chemotherapy: Literature review and guidelines of the bone group (GROUPOS) of the French sarcoma group and bone tumor study group (GSF-GETO/RESOS). Orthop Traumatol Surg Res. 2019;105(4):773-80.

46. Petrovic I, Ahmed ZU, Hay A, Rosen EB, Lu C, Hameed M, et al. Sarcomas of the mandible. J Surg Oncol. avr 2019.

47. Luetke A, Meyers PA, Lewis I, Juergens H. Osteosarcoma treatment - where do we stand? A state of the art review. Cancer Treat Rev. mai 2014;40(4):523-32.

48. Whelan JS, Bielack SS, Marina N, Smeland S, Jovic G, Hook JM, et al. EURAMOS-1, an international randomised study for osteosarcoma: results from pre-randomisation treatment. Ann Oncol. févr 2015;26(2):407-14.

49. Kalavrezos N, Sinha D. Head and neck sarcomas in adulthood: current trends and evolving management concepts. Br J Oral Maxillofac Surg. oct 2020;58(8):890-7.
50. Crenn V, Biteau K, Amiaud J, Dumars C, Guiho R, Vidal L, et al. Bone microenvironment has an influence on the histological response of osteosarcoma to chemotherapy: retrospective analysis and preclinical modeling. Am J Cancer Res. 2017;7(11):2333-49.
51. Xin S, Wei G. Prognostic factors in osteosarcoma: A study level meta-analysis and systematic review of current practice. J Bone Oncol. avr 2020;21:100281.
52. Smeele LE, Snow GB, van der Waal I. Osteosarcoma of the head and neck: meta-analysis of the nonrandomized studies. Laryngoscope. juin 1998;108(6):946.
53. Kassir RR, Rassekh CH, Kinsella JB, Segas J, Carrau RL, Hokanson JA. Osteosarcoma of the head and neck: meta-analysis of nonrandomized studies. Laryngoscope. janv 1997;107(1):56-61.
54. Piperno-Neumann S, Ray-Coquard I, Occean B-V, Laurence V, Cupissol D, Perrin C, et al. Results of API-AI based regimen in osteosarcoma adult patients included in the French OS2006/Sarcome-09 study. Int J Cancer. 2020;146(2):413-23.
55. Guadagnolo BA, Zagars GK, Raymond AK, Benjamin RS, Sturgis EM. Osteosarcoma of the jaw/craniofacial region: outcomes after multimodality treatment. Cancer. juill 2009;115(14):3262-70.
56. Mijiti A, Kuerbantayi N, Zhang ZQ, Su MY, Zhang XH, Huojia M. Influence of preoperative radiotherapy on head and neck free-flap reconstruction: Systematic review and meta-analysis. Head Neck. mars 2020.
57. Chen D, Chen X, Chen X, Jiang N, Jiang L. The efficacy of positioning stents in preventing Oral complications after head and neck radiotherapy: a systematic literature review. Radiat Oncol. avr 2020;15(1):90.
58. Koudougou C, Bertin H, Lecaplain B, Badran Z, Longis J, Corre P, et al. Postimplantation radiation therapy in head and neck cancer patients: Literature review. Head Neck. avr 2020;42(4):794-802.
59. Hameed M, Horvai AE, Jordan RCK. Soft Tissue Special Issue: Gnathic Fibro-Osseous Lesions and Osteosarcoma. Head Neck Pathol. mars 2020;14(1):70-82.
60. Yamaguchi DT. « Ins » and « Outs » of mesenchymal stem cell osteogenesis in regenerative medicine. World J Stem Cells. avr 2014;6(2):94-110.
61. Bronner ME, LaBonne C. Preface: the neural crest--from stem cell formation to migration and differentiation. Dev Biol. juin 2012;366(1):1.

62. Weber M, Söder S, Sander J, Ries J, Geppert C, Kesting M, et al. Craniofacial Osteosarcoma-Pilot Study on the Expression of Osteobiologic Characteristics and Hypothesis on Metastasis. Front Oncol. 2020;10:745.
63. Simões-Costa M, Bronner ME. Establishing neural crest identity: a gene regulatory recipe. Development. janv 2015;142(2):242-57.
64. Finkelman RD, Eason AL, Rakijian DR, Tutundzhyan Y, Hardesty RA. Elevated IGF-II and TGF-beta concentrations in human calvarial bone: potential mechanism for increased graft survival and resistance to osteoporosis. Plast Reconstr Surg. avr 1994;93(4):732-8.
65. Wehrhan F, Hyckel P, Ries J, Stockmann P, Nkenke E, Schlegel KA, et al. Expression of Msx-1 is suppressed in bisphosphonate associated osteonecrosis related jaw tissue-etiopathology considerations respecting jaw developmental biology-related unique features. J Transl Med. oct 2010;8:96.
66. Wehrhan F, Hyckel P, Amann K, Ries J, Stockmann P, Schlegel K, et al. Msx-1 is suppressed in bisphosphonate-exposed jaw bone analysis of bone turnover-related cell signalling after bisphosphonate treatment. Oral Dis. mai 2011;17(4):433-42.
67. Matsubara T, Suardita K, Ishii M, Sugiyama M, Igarashi A, Oda R, et al. Alveolar bone marrow as a cell source for regenerative medicine: differences between alveolar and iliac bone marrow stromal cells. J Bone Miner Res. mars 2005;20(3):399-409.
68. Chen X, Bahrami A, Pappo A, Easton J, Dalton J, Hedlund E, et al. Recurrent somatic structural variations contribute to tumorigenesis in pediatric osteosarcoma. Cell Rep. avr 2014;7(1):104-12.
69. Perry JA, Kiezun A, Tonzi P, Van Allen EM, Carter SL, Baca SC, et al. Complementary genomic approaches highlight the PI3K/mTOR pathway as a common vulnerability in osteosarcoma. Proc Natl Acad Sci USA. déc 2014;111(51):E5564-5573.
70. Bousquet M, Noirot C, Accadbled F, Sales de Gauzy J, Castex MP, Brousset P, et al. Whole-exome sequencing in osteosarcoma reveals important heterogeneity of genetic alterations. Ann Oncol. avr 2016;27(4):738-44.
71. Surget S, Khoury MP, Bourdon J-C. Uncovering the role of p53 splice variants in human malignancy: a clinical perspective. Onco Targets Ther. déc 2013;7:57-68.
72. Ginat D, Schulte J, Gooi Z, Cipriani N. High-Grade Conventional Osteosarcoma of the Mandible Associated With P53 Germline Mutation. J Craniofac Surg. mai

2018;29(3):738-40.
73. Oliveira P, Nogueira M, Pinto A, Almeida MO. Analysis of p53 expression in osteosarcoma of the jaw: correlation with clinicopathologic and DNA ploidy findings. Hum Pathol. déc 1997;28(12):1361-5.
74. Junior AT, de Abreu Alves F, Pinto CAL, Carvalho AL, Kowalski LP, Lopes MA. Clinicopathological and immunohistochemical analysis of twenty-five head and neck osteosarcomas. Oral Oncol. juill 2003;39(5):521-30.
75. Lopes MA, Nikitakis NG, Ord RA, Sauk J Jr. Amplification and protein expression of chromosome 12q13-15 genes in osteosarcomas of the jaws. Oral Oncol. oct 2001;37(7):566-71.
76. Kratz CP, Achatz MI, Brugières L, Frebourg T, Garber JE, Greer M-LC, et al. Cancer Screening Recommendations for Individuals with Li-Fraumeni Syndrome. Clin Cancer Res. 01 2017;23(11):e38-45.
77. Wunder JS, Gokgoz N, Parkes R, Bull SB, Eskandarian S, Davis AM, et al. TP53 mutations and outcome in osteosarcoma: a prospective, multicenter study. J Clin Oncol. mars 2005;23(7):1483-90.
78. Deb SP. Cell cycle regulatory functions of the human oncoprotein MDM2. Mol Cancer Res. déc 2003;1(14):1009-16.
79. Lee M-H, Yang H-Y. Regulators of G1 cyclin-dependent kinases and cancers. Cancer Metastasis Rev. déc 2003;22(4):435-49.
80. Wunder JS, Eppert K, Burrow SR, Gokgoz N, Bell RS, Andrulis IL, et al. Co-amplification and overexpression of CDK4, SAS and MDM2 occurs frequently in human parosteal osteosarcomas. Oncogene. janv 1999;18(3):783-8.
81. Mejia-Guerrero S, Quejada M, Gokgoz N, Gill M, Parkes RK, Wunder JS, et al. Characterization of the 12q15 MDM2 and 12q13-14 CDK4 amplicons and clinical correlations in osteosarcoma. Genes Chromosomes Cancer. juin 2010;49(6):518-25.
82. Yoshida A, Ushiku T, Motoi T, Shibata T, Beppu Y, Fukayama M, et al. Immunohistochemical analysis of MDM2 and CDK4 distinguishes low-grade osteosarcoma from benign mimics. Mod Pathol. sept 2010;23(9):1279-88.
83. Guérin M, Thariat J, Ouali M, Bouvier C, Decouvelaere A-V, Cassagnau E, et al. A new subtype of high-grade mandibular osteosarcoma with RASAL1/MDM2 amplification. Hum Pathol. avr 2016;50:70-8.
84. Hirose K, Okura M, Sato S, Murakami S, Ikeda J-I, Noda Y, et al. Gnathic giant-

cell-rich conventional osteosarcoma with MDM2 and CDK4 gene amplification. Histopathology. 2017;70(7):1171-3.
85. Limbach AL, Lingen MW, McElherne J, Mashek H, Fitzpatrick C, Hyjek E, et al. The Utility of MDM2 and CDK4 Immunohistochemistry and MDM2 FISH in Craniofacial Osteosarcoma. Head Neck Pathol. févr 2020.
86. Dujardin F, Binh MBN, Bouvier C, Gomez-Brouchet A, Larousserie F, Muret A de, et al. MDM2 and CDK4 immunohistochemistry is a valuable tool in the differential diagnosis of low-grade osteosarcomas and other primary fibro-osseous lesions of the bone. Mod Pathol. mai 2011;24(5):624-37.
87. Tabareau-Delalande F, Collin C, Gomez-Brouchet A, Bouvier C, Decouvelaere A-V, de Muret A, et al. Chromosome 12 long arm rearrangement covering MDM2 and RASAL1 is associated with aggressive craniofacial juvenile ossifying fibroma and extracranial psammomatoid fibro-osseous lesions. Mod Pathol. janv 2015;28(1):48-56.
88. Park H-R, Cabrini RL, Araujo ES, Paparella ML, Brandizzi D, Park Y-K. Expression of ezrin and metastatic tumor antigen in osteosarcomas of the jaw. Tumori. févr 2009;95(1):81-6.
89. Mardanpour K, Rahbar M, Mardanpour S. Coexistence of HER2, Ki67, and p53 in Osteosarcoma: A Strong Prognostic Factor. N Am J Med Sci. mai 2016;8(5):210-4.
90. Wang X, Wang D, Yuan N, Liu F, Wang F, Wang B, et al. The prognostic value of PCNA expression in patients with osteosarcoma: A meta-analysis of 16 studies. Medicine (Baltimore). oct 2017;96(41):e8254.
91. Lukas J, Parry D, Aagaard L, Mann DJ, Bartkova J, Strauss M, et al. Retinoblastoma-protein-dependent cell-cycle inhibition by the tumour suppressor p16. Nature. juin 1995;375(6531):503-6.
92. Klussmann JP, Gültekin E, Weissenborn SJ, Wieland U, Dries V, Dienes HP, et al. Expression of p16 protein identifies a distinct entity of tonsillar carcinomas associated with human papillomavirus. Am J Pathol. mars 2003;162(3):747-53.
93. Chen C, Lohavanichbutr P, Zhang Y, Houck JR, Upton MP, Abedi-Ardekani B, et al. Prediction of survival of HPV16-negative, p16-negative oral cavity cancer patients using a 13-gene signature: A multicenter study using FFPE samples. Oral Oncol. 2020;100:104487.
94. Molony P, Werner R, Martin C, Callanan D, Nauta I, Heidemann D, et al. The role of tumour morphology in assigning HPV status in oropharyngeal squamous cell carcinoma. Oral Oncol. avr 2020;105:104670.

95. Mohseny AB, Szuhai K, Romeo S, Buddingh EP, Briaire-de Bruijn I, de Jong D, et al. Osteosarcoma originates from mesenchymal stem cells in consequence of aneuploidization and genomic loss of Cdkn2. J Pathol. nov 2009;219(3):294-305.
96. Tang Y, Yang C, Guo Z, Fu Y, Yu X, Liu B, et al. P16 protein expression as a useful predictive biomarker for neoadjuvant chemotherapy response in patients with high-grade osteosarcoma: A systematic meta-analysis under guideline of PRISMA. Medicine (Baltimore). mai 2017;96(19):e6714.
97. Asioli S, Righi A, Rucci P, Tarsitano A, Marchetti C, Bacchini P, et al. p16 protein expression and correlation with clinical and pathological features in osteosarcoma of the jaws: Experience of 37 cases. Head Neck. 2017;39(9):1825-31.
98. Cortini M, Avnet S, Baldini N. Mesenchymal stroma: Role in osteosarcoma progression. Cancer Lett. 2017;405:90-9.
99. Brown HK, Tellez-Gabriel M, Heymann D. Cancer stem cells in osteosarcoma. Cancer Lett. 2017;386:189-95.
100. Miwa S, Shirai T, Yamamoto N, Hayashi K, Takeuchi A, Igarashi K, et al. Current and Emerging Targets in Immunotherapy for Osteosarcoma. J Oncol. 2019;2019:7035045.
101. Mantovani A, Sica A, Locati M. New vistas on macrophage differentiation and activation. Eur J Immunol. janv 2007;37(1):14-6.
102. Mantovani A, Biswas SK, Galdiero MR, Sica A, Locati M. Macrophage plasticity and polarization in tissue repair and remodelling. J Pathol. janv 2013;229(2):176-85.
103. Sica A, Mantovani A. Macrophage plasticity and polarization: in vivo veritas. J Clin Invest. mars 2012;122(3):787-95.
104. Gomez-Brouchet A, Illac C, Gilhodes J, Bouvier C, Aubert S, Guinebretiere J-M, et al. CD163-positive tumor-associated macrophages and CD8-positive cytotoxic lymphocytes are powerful diagnostic markers for the therapeutic stratification of osteosarcoma patients: An immunohistochemical analysis of the biopsies fromthe French OS2006 phase 3 trial. Oncoimmunology. 2017;6(9):e1331193.
105. Kurahara H, Shinchi H, Mataki Y, Maemura K, Noma H, Kubo F, et al. Significance of M2-polarized tumor-associated macrophage in pancreatic cancer. J Surg Res. mai 2011;167(2):e211-219.
106. Weber M, Büttner-Herold M, Hyckel P, Moebius P, Distel L, Ries J, et al. Small oral squamous cell carcinomas with nodal lymphogenic metastasis show increased infiltration of M2 polarized macrophages--an immunohistochemical analysis. J

Craniomaxillofac Surg. oct 2014;42(7):1087-94.
107. Cao X, Shen D, Patel MM, Tuo J, Johnson TM, Olsen TW, et al. Macrophage polarization in the maculae of age-related macular degeneration: a pilot study. Pathol Int. sept 2011;61(9):528-35.
108. Troiano G, Caponio VCA, Adipietro I, Tepedino M, Santoro R, Laino L, et al. Prognostic significance of CD68+ and CD163+ tumor associated macrophages in head and neck squamous cell carcinoma: A systematic review and meta-analysis. Oral Oncol. 2019;93:66-75.
109. Alvarez C, Monasterio G, Cavalla F, Córdova LA, Hernández M, Heymann D, et al. Osteoimmunology of Oral and Maxillofacial Diseases: Translational Applications Based on Biological Mechanisms. Front Immunol. 2019;10:1664.
110. Fritzsching B, Fellenberg J, Moskovszky L, Sápi Z, Krenacs T, Machado I, et al. CD8+/FOXP3+-ratio in osteosarcoma microenvironment separates survivors from non-survivors: a multicenter validated retrospective study. Oncoimmunology. mars 2015;4(3):e990800.
111. Koirala P, Roth ME, Gill J, Piperdi S, Chinai JM, Geller DS, et al. Immune infiltration and PD-L1 expression in the tumor microenvironment are prognostic in osteosarcoma. Sci Rep. 26 2016;6:30093.
112. Alves PM, de Arruda JAA, Arantes DAC, Costa SFS, Souza LL, Pontes HAR, et al. Evaluation of tumor-infiltrating lymphocytes in osteosarcomas of the jaws: a multicenter study. Virchows Arch. févr 2019;474(2):201-7.
113. Costa Arantes DA, Gonçalves AS, Jham BC, Duarte ECB, de Paula ÉC, de Paula HM, et al. Evaluation of HLA-G, HLA-E, and PD-L1 proteins in oral osteosarcomas. Oral Surg Oral Med Oral Pathol Oral Radiol. juin 2017;123(6):e188-96.
114. Morandi F, Pistoia V. Interactions between HLA-G and HLA-E in Physiological and Pathological Conditions. Front Immunol. août 2014.
115. Gonçalves AS, Wastowski IJ, Capeletti LR, Sacono NT, Cortez AP, Valadares MC, et al. The clinicopathologic significance of the expression of HLA-G in oral squamous cell carcinoma. Oral Surg Oral Med Oral Pathol Oral Radiol. mars 2014;117(3):361-8.
116. Mosconi C, Arantes DAC, Gonçalves AS, Alencar R de CG, Oliveira JC, Silva TA, et al. Immunohistochemical investigations on the expression of programmed cell death ligand 1, human leukocyte antigens G and E, and granzyme B in intraoral

mucoepidermoid carcinoma. Arch Oral Biol. nov 2017;83:55-62.
117. Braciale TJ. Antigen processing for presentation by MHC class I molecules. Curr Opin Immunol. févr 1992;4(1):59-62.
118. Sundara YT, Kostine M, Cleven AHG, Bovée JVMG, Schilham MW, Cleton-Jansen A-M. Increased PD-L1 and T-cell infiltration in the presence of HLA class I expression in metastatic high-grade osteosarcoma: a rationale for T-cell-based immunotherapy. Cancer Immunol Immunother. 2017;66(1):119-28.
119. van Erp AEM, Versleijen-Jonkers YMH, Hillebrandt-Roeffen MHS, van Houdt L, Gorris MAJ, van Dam LS, et al. Expression and clinical association of programmed cell death-1, programmed death-ligand-1 and CD8+ lymphocytes in primary sarcomas is subtype dependent. Oncotarget. sept 2017;8(41):71371-84.
120. Callahan MK, Postow MA, Wolchok JD. CTLA-4 and PD-1 Pathway Blockade: Combinations in the Clinic. Front Oncol. 2014;4:385.
121. Wedekind MF, Wagner LM, Cripe TP. Immunotherapy for osteosarcoma: Where do we go from here? Pediatr Blood Cancer. 2018;65(9):e27227.
122. Borrego F, Ulbrecht M, Weiss EH, Coligan JE, Brooks AG. Recognition of human histocompatibility leukocyte antigen (HLA)-E complexed with HLA class I signal sequence-derived peptides by CD94/NKG2 confers protection from natural killer cell-mediated lysis. J Exp Med. mars 1998;187(5):813-8.
123. Braud VM, Allan DS, O'Callaghan CA, Söderström K, D'Andrea A, Ogg GS, et al. HLA-E binds to natural killer cell receptors CD94/NKG2A, B and C. Nature. févr 1998;391(6669):795-9.
124. Moretta A, Bottino C, Vitale M, Pende D, Cantoni C, Mingari MC, et al. Activating receptors and coreceptors involved in human natural killer cell-mediated cytolysis. Annu Rev Immunol. 2001;19:197-223.
125. Xie L, Ji T, Guo W. Anti-angiogenesis target therapy for advanced osteosarcoma (Review). Oncol Rep. août 2017;38(2):625-36.
126. Jerez S, Araya H, Thaler R, Charlesworth MC, López-Solís R, Kalergis AM, et al. Proteomic Analysis of Exosomes and Exosome-Free Conditioned Media From Human Osteosarcoma Cell Lines Reveals Secretion of Proteins Related to Tumor Progression. J Cell Biochem. 2017;118(2):351-60.
127. Li Y-S, Liu Q, Tian J, He H-B, Luo W. Angiogenesis Process in Osteosarcoma: An Updated Perspective of Pathophysiology and Therapeutics. Am J Med Sci.

2019;357(4):280-8.
128. Versleijen-Jonkers YMH, Vlenterie M, van de Luijtgaarden ACM, van der Graaf WTA. Anti-angiogenic therapy, a new player in the field of sarcoma treatment. Critical Reviews in Oncology/Hematology. août 2014;91(2):172-85.
129. Chen W, Feng H, Li H. Expression and significance of hypoxemia-inducible factor-1alpha in osteosarcoma of the jaws. Oral Surg Oral Med Oral Pathol Oral Radiol Endod. août 2008;106(2):254-7.
130. Chen W-L, Feng H-J, Li J-S, Li H-G. Expression and pathological relevance of inducible nitric oxide synthase in osteosarcoma of the jaws. Int J Oral Maxillofac Surg. juin 2007;36(6):541-4.
131. Kaya M, Wada T, Akatsuka T, Kawaguchi S, Nagoya S, Shindoh M, et al. Vascular endothelial growth factor expression in untreated osteosarcoma is predictive of pulmonary metastasis and poor prognosis. Clin Cancer Res. févr 2000;6(2):572-7.
132. Charity RM, Foukas AF, Deshmukh NS, Grimer RJ. Vascular endothelial growth factor expression in osteosarcoma. Clin Orthop Relat Res. juill 2006;448:193-8.
133. Rossi B, Schinzari G, Maccauro G, Scaramuzzo L, Signorelli D, Rosa MA, et al. Neoadjuvant multidrug chemotherapy including high-dose methotrexate modifies VEGF expression in osteosarcoma: an immunohistochemical analysis. BMC Musculoskelet Disord. févr 2010;11:34.
134. Qu Y, Xu J, Jiang T, Zhao H, Gao Y, Zheng C, et al. Difference in pre- and postchemotherapy vascular endothelial growth factor levels as a prognostic indicator in osteosarcoma. J Int Med Res. 2011;39(4):1474-82.
135. Guise TA. The vicious cycle of bone metastases. J Musculoskelet Neuronal Interact. déc 2002;2(6):570-2.
136. Wittrant Y, Théoleyre S, Chipoy C, Padrines M, Blanchard F, Heymann D, et al. RANKL/RANK/OPG: new therapeutic targets in bone tumours and associated osteolysis. Biochim Biophys Acta. sept 2004;1704(2):49-57.
137. Belibasakis GN, Bostanci N. The RANKL-OPG system in clinical periodontology. J Clin Periodontol. mars 2012;39(3):239-48.
138. Picci P, Mercuri M, Ferrari S, Alberghini M, Briccoli A, Ferrari C, et al. Survival in high-grade osteosarcoma: improvement over 21 years at a single institution. Ann Oncol. juin 2010;21(6):1366-73.
139. Arndt CAS, Rose PS, Folpe AL, Laack NN. Common musculoskeletal tumors of

childhood and adolescence. Mayo Clin Proc. mai 2012;87(5):475-87.
140. Nanni P, Landuzzi L, Manara MC, Righi A, Nicoletti G, Cristalli C, et al. Bone sarcoma patient-derived xenografts are faithful and stable preclinical models for molecular and therapeutic investigations. Sci Rep. août 2019;9(1):12174.
141. Blattmann C, Thiemann M, Stenzinger A, Roth EK, Dittmar A, Witt H, et al. Establishment of a patient-derived orthotopic osteosarcoma mouse model. J Transl Med. avr 2015.
142. Guijarro MV, Ghivizzani SC, Gibbs CP. Animal models in osteosarcoma. Front Oncol. 2014;4:189.
143. Ek ETH, Dass CR, Choong PFM. Commonly used mouse models of osteosarcoma. Crit Rev Oncol Hematol. oct 2006;60(1):1-8.
144. Wagner F, Holzapfel BM, Thibaudeau L, Straub M, Ling M-T, Grifka J, et al. A Validated Preclinical Animal Model for Primary Bone Tumor Research. J Bone Joint Surg Am. juin 2016;98(11):916-25.
145. Jacques C, Renema N, Ory B, Walkley CR, Grigoriadis AE, Heymann D. Murine Models of Bone Sarcomas. Methods Mol Biol. 2019;1914:331-42.
146. Jacques C, Renema N, Lezot F, Ory B, Walkley CR, Grigoriadis AE, et al. Small animal models for the study of bone sarcoma pathogenesis:characteristics, therapeutic interests and limitations. J Bone Oncol. sept 2018;12:7-13.
147. Jones KB. Osteosarcomagenesis: modeling cancer initiation in the mouse. Sarcoma. 2011;2011:694136.
148. Uluçkan Ö, Segaliny A, Botter S, Santiago JM, Mutsaers AJ. Preclinical mouse models of osteosarcoma. Bonekey Rep. mai 2015.
149. Janeway KA, Walkley CR. Modeling human osteosarcoma in the mouse: From bedside to bench. Bone. nov 2010;47(5):859-65.
150. Walia MK, Castillo-Tandazo W, Mutsaers AJ, Martin TJ, Walkley CR. Murine models of osteosarcoma: a piece of the translational puzzle. J Cell Biochem. déc 2017;
151. Mutsaers AJ, Ng AJM, Baker EK, Russell MR, Chalk AM, Wall M, et al. Modeling distinct osteosarcoma subtypes in vivo using Cre:lox and lineage-restricted transgenic shRNA. Bone. juill 2013;55(1):166-78.
152. Bousquet G, Janin A. Patient-Derived Xenograft: An Adjuvant Technology for the Treatment of Metastatic Disease. Pathobiology. 2016;83(4):170-6.
153. Lai Y, Wei X, Lin S, Qin L, Cheng L, Li P. Current status and perspectives of patient-derived xenograft models in cancer research. J Hematol Oncol. mai

2017;10(1):106.
154. Lu W, Chao T, Ruiqi C, Juan S, Zhihong L. Patient-derived xenograft models in musculoskeletal malignancies. J Transl Med. avr 2018.
155. Houghton PJ, Morton CL, Tucker C, Payne D, Favours E, Cole C, et al. The pediatric preclinical testing program: description of models and early testing results. Pediatr Blood Cancer. déc 2007;49(7):928-40.
156. Stebbing J, Paz K, Schwartz GK, Wexler LH, Maki R, Pollock RE, et al. Patient-derived xenografts for individualized care in advanced sarcoma. Cancer. juill 2014;120(13):2006-15.
157. Kendall SD, Linardic CM, Adam SJ, Counter CM. A network of genetic events sufficient to convert normal human cells to a tumorigenic state. Cancer Res. nov 2005;65(21):9824-8.
158. Saalfrank A, Janssen K-P, Ravon M, Flisikowski K, Eser S, Steiger K, et al. A porcine model of osteosarcoma. Oncogenesis. mars 2016;5:e210.
159. Jarvis S, Koumadoraki E, Madouros N, Sharif S, Saleem A, Khan S. Non-rodent animal models of osteosarcoma: A review. Cancer Treat Res Commun. janv 2021;27:100307.
160. Joliat MJ, Umeda S, Lyons BL, Lynes MA, Shultz LD. Establishment and characterization of a new osteogenic cell line (MOS-J) from a spontaneous C57BL/6J mouse osteosarcoma. In Vivo. août 2002;16(4):223-8.
161. DeRose YS, Wang G, Lin Y-C, Bernard PS, Buys SS, Ebbert MTW, et al. Tumor grafts derived from women with breast cancer authentically reflect tumor pathology, growth, metastasis and disease outcomes. Nat Med. oct 2011;17(11):1514-20.
162. Yu J, Qin B, Moyer AM, Sinnwell JP, Thompson KJ, Copland JA, et al. Establishing and characterizing patient-derived xenografts using pre-chemotherapy percutaneous biopsy and post-chemotherapy surgical samples from a prospective neoadjuvant breast cancer study. Breast Cancer Res. déc 2017;19(1):130.
163. Stewart E, Federico SM, Chen X, Shelat AA, Bradley C, Gordon B, et al. Orthotopic patient-derived xenografts of paediatric solid tumours. Nature. 2017;549(7670):96-100.
164. Kononen J, Bubendorf L, Kallioniemi A, Bärlund M, Schraml P, Leighton S, et al. Tissue microarrays for high-throughput molecular profiling of tumor specimens. Nat Med. juill 1998;4(7):844-7.
165. van den Berg H, Schreuder WH, de Lange J. Osteosarcoma: A Comparison of

Jaw versus Nonjaw Localizations and Review of the Literature. Sarcoma. 2013;2013:316123.
166. Grimaud E, Soubigou L, Couillaud S, Coipeau P, Moreau A, Passuti N, et al. Receptor activator of nuclear factor kappaB ligand (RANKL)/osteoprotegerin (OPG) ratio is increased in severe osteolysis. Am J Pathol. nov 2003;163(5):2021-31.
167. Kenkre JS, Bassett J. The bone remodelling cycle. Ann Clin Biochem. 2018;55(3):308-27.
168. Theoleyre S, Wittrant Y, Tat SK, Fortun Y, Redini F, Heymann D. The molecular triad OPG/RANK/RANKL: involvement in the orchestration of pathophysiological bone remodeling. Cytokine Growth Factor Rev. déc 2004;15(6):457-75.
169. Santini D, Perrone G, Roato I, Godio L, Pantano F, Grasso D, et al. Expression pattern of receptor activator of NFκB (RANK) in a series of primary solid tumors and related bone metastases. J Cell Physiol. mars 2011;226(3):780-4.
170. Mori K, Le Goff B, Charrier C, Battaglia S, Heymann D, Rédini F. DU145 human prostate cancer cells express functional receptor activator of NFkappaB: new insights in the prostate cancer bone metastasis process. Bone. avr 2007;40(4):981-90.
171. Sisay M, Mengistu G, Edessa D. The RANK/RANKL/OPG system in tumorigenesis and metastasis of cancer stem cell: potential targets for anticancer therapy. Onco Targets Ther. 2017;10:3801-10.
172. Lamoureux F, Richard P, Wittrant Y, Battaglia S, Pilet P, Trichet V, et al. Therapeutic relevance of osteoprotegerin gene therapy in osteosarcoma: blockade of the vicious cycle between tumor cell proliferation and bone resorption. Cancer Res. août 2007;67(15):7308-18.
173. Chen Y, Di Grappa MA, Molyneux SD, McKee TD, Waterhouse P, Penninger JM, et al. RANKL blockade prevents and treats aggressive osteosarcomas. Sci Transl Med. déc 2015;7(317):317ra197.
174. Navet B, Ando K, Vargas-Franco JW, Brion R, Amiaud J, Mori K, et al. The Intrinsic and Extrinsic Implications of RANKL/RANK Signaling in Osteosarcoma: From Tumor Initiation to Lung Metastases. Cancers (Basel). oct 2018;10(11).
175. Smith MR, Saad F, Coleman R, Shore N, Fizazi K, Tombal B, et al. Denosumab and bone-metastasis-free survival in men with castration-resistant prostate cancer: results of a phase 3, randomised, placebo-controlled trial. Lancet. janv 2012;379(9810):39-46.
176. Gnant M, Pfeiler G, Steger GG, Egle D, Greil R, Fitzal F, et al. Adjuvant

denosumab in postmenopausal patients with hormone receptor-positive breast cancer (ABCSG-18): disease-free survival results from a randomised, double-blind, placebo-controlled, phase 3 trial. Lancet Oncol. 2019;20(3):339-51.

177. Scagliotti GV, Hirsh V, Siena S, Henry DH, Woll PJ, Manegold C, et al. Overall survival improvement in patients with lung cancer and bone metastases treated with denosumab versus zoledronic acid: subgroup analysis from a randomized phase 3 study. J Thorac Oncol. déc 2012;7(12):1823-9.

178. de Groot AF, Appelman-Dijkstra NM, van der Burg SH, Kroep JR. The anti-tumor effect of RANKL inhibition in malignant solid tumors - A systematic review. Cancer Treat Rev. janv 2018;62:18-28.

179. Punzo F, Tortora C, Argenziano M, Pinto DD, Pota E, Martino MD, et al. Can Denosumab be used in combination with Doxorubicin in Osteosarcoma? Oncotarget. juill 2020;11(28):2763-73.

180. Piperno-Neumann S, Le Deley M-C, Rédini F, Pacquement H, Marec-Bérard P, Petit P, et al. Zoledronate in combination with chemotherapy and surgery to treat osteosarcoma (OS2006): a randomised, multicentre, open-label, phase 3 trial. Lancet Oncol. août 2016;17(8):1070-80.

181. Gomez-Brouchet A, Gilhodes J, Acker NV, Brion R, Bouvier C, Assemat P, et al. Characterization of Macrophages and Osteoclasts in the Osteosarcoma Tumor Microenvironment at Diagnosis: New Perspective for Osteosarcoma Treatment? Cancers (Basel). janv 2021;13(3).

182. Lamoureux F, Moriceau G, Picarda G, Rousseau J, Trichet V, Rédini F. Regulation of osteoprotegerin pro- or anti-tumoral activity by bone tumor microenvironment. Biochim Biophys Acta. janv 2010;1805(1):17-24.

183. Dumars C, Ngyuen J-M, Gaultier A, Lanel R, Corradini N, Gouin F, et al. Dysregulation of macrophage polarization is associated with the metastatic process in osteosarcoma. Oncotarget. nov 2016;7(48):78343-54.

184. Avnet S, Longhi A, Salerno M, Halleen JM, Perut F, Granchi D, et al. Increased osteoclast activity is associated with aggressiveness of osteosarcoma. Int J Oncol. déc 2008;33(6):1231-8.

185. Endo-Munoz L, Cumming A, Rickwood D, Wilson D, Cueva C, Ng C, et al. Loss of osteoclasts contributes to development of osteosarcoma pulmonary metastases. Cancer Res. sept 2010;70(18):7063-72.

186. Endo-Munoz L, Evdokiou A, Saunders NA. The role of osteoclasts and tumour-associated macrophages in osteosarcoma metastasis. Biochim Biophys Acta. déc 2012;1826(2):434-42.
187. Wang Z, Yan X. CD146, a multi-functional molecule beyond adhesion. Cancer Lett. avr 2013;330(2):150-62.
188. Ouhtit A, Gaur RL, Abd Elmageed ZY, Fernando A, Thouta R, Trappey AK, et al. Towards understanding the mode of action of the multifaceted cell adhesion receptor CD146. Biochim Biophys Acta. avr 2009;1795(2):130-6.
189. Schiano C, Grimaldi V, Casamassimi A, Infante T, Esposito A, Giovane A, et al. Different expression of CD146 in human normal and osteosarcoma cell lines. Med Oncol. déc 2012;29(4):2998-3002.
190. Wei Q, Tang YJ, Voisin V, Sato S, Hirata M, Whetstone H, et al. Identification of CD146 as a marker enriched for tumor-propagating capacity reveals targetable pathways in primary human sarcoma. Oncotarget. nov 2015;6(37):40283-94.
191. Miwa S, Yamamoto N, Hayashi K, Takeuchi A, Igarashi K, Tsuchiya H. Therapeutic Targets for Bone and Soft-Tissue Sarcomas. Int J Mol Sci. janv 2019;20(1).
192. Grignani G, Palmerini E, Dileo P, Asaftei SD, D'Ambrosio L, Pignochino Y, et al. A phase II trial of sorafenib in relapsed and unresectable high-grade osteosarcoma after failure of standard multimodal therapy: an Italian Sarcoma Group study. Ann Oncol. févr 2012;23(2):508-16.
193. Duffaud F, Mir O, Boudou-Rouquette P, Piperno-Neumann S, Penel N, Bompas E, et al. Efficacy and safety of regorafenib in adult patients with metastatic osteosarcoma: a non-comparative, randomised, double-blind, placebo-controlled, phase 2 study. Lancet Oncol. 2019;20(1):120-33.
194. Kawamura K, Komohara Y, Takaishi K, Katabuchi H, Takeya M. Detection of M2 macrophages and colony-stimulating factor 1 expression in serous and mucinous ovarian epithelial tumors. Pathol Int. mai 2009;59(5):300-5.
195. Cho KY, Miyoshi H, Kuroda S, Yasuda H, Kamiyama K, Nakagawara J, et al. The phenotype of infiltrating macrophages influences arteriosclerotic plaque vulnerability in the carotid artery. J Stroke Cerebrovasc Dis. oct 2013;22(7):910-8.
196. Vakkila J, Lotze MT, Riga C, Jaffe R. A basis for distinguishing cultured dendritic cells and macrophages in cytospins and fixed sections. Pediatric and Developmental

Pathology: The Official Journal of the Society for Pediatric Pathology and the Paediatric Pathology Society. févr 2005;8(1):43-51.

197. Philippidis P, Mason JC, Evans BJ, Nadra I, Taylor KM, Haskard DO, et al. Hemoglobin scavenger receptor CD163 mediates interleukin-10 release and heme oxygenase-1 synthesis: antiinflammatory monocyte-macrophage responses in vitro, in resolving skin blisters in vivo, and after cardiopulmonary bypass surgery. Circulation Research. janv 2004;94(1):119-26.

198. Fabriek BO, Dijkstra CD, van den Berg TK. The macrophage scavenger receptor CD163. Immunobiology. 2005;210(2-4):153-60.

199. Sarrias MR, Grønlund J, Padilla O, Madsen J, Holmskov U, Lozano F. The Scavenger Receptor Cysteine-Rich (SRCR) domain: an ancient and highly conserved protein module of the innate immune system. Critical Reviews in Immunology. 2004;24(1):1-37.

200. Barros MHM, Hauck F, Dreyer JH, Kempkes B, Niedobitek G. Macrophage polarisation: an immunohistochemical approach for identifying M1 and M2 macrophages. PloS One. 2013;8(11):e80908.

201. Barros MHM, Hassan R, Niedobitek G. Tumor-associated macrophages in pediatric classical Hodgkin lymphoma: association with Epstein-Barr virus, lymphocyte subsets, and prognostic impact. Clinical Cancer Research: An Official Journal of the American Association for Cancer Research. juill 2012;18(14):3762-71.

202. Hirata Y, Tabata M, Kurobe H, Motoki T, Akaike M, Nishio C, et al. Coronary atherosclerosis is associated with macrophage polarization in epicardial adipose tissue. Journal of the American College of Cardiology. juill 2011;58(3):248-55.

203. Weber M, Schlittenbauer T, Moebius P, Büttner-Herold M, Ries J, Preidl R, et al. Macrophage polarization differs between apical granulomas, radicular cysts, and dentigerous cysts. Clinical Oral Investigations. janv 2018;22(1):385-94.

204. Komohara Y, Jinushi M, Takeya M. Clinical significance of macrophage heterogeneity in human malignant tumors. Cancer Sci. janv 2014;105(1):1-8.

205. Jinushi M, Komohara Y. Tumor-associated macrophages as an emerging target against tumors: Creating a new path from bench to bedside. Biochim Biophys Acta. avr 2015;1855(2):123-30.

206. El-Rouby DH. Association of macrophages with angiogenesis in oral verrucous and squamous cell carcinomas. J Oral Pathol Med. août 2010;39(7):559-64.

207. Lu C-F, Huang C-S, Tjiu J-W, Chiang C-P. Infiltrating macrophage count: a significant predictor for the progression and prognosis of oral squamous cell carcinomas in Taiwan. Head Neck. janv 2010;32(1):18-25.
208. Costa NL, Valadares MC, Souza PPC, Mendonça EF, Oliveira JC, Silva TA, et al. Tumor-associated macrophages and the profile of inflammatory cytokines in oral squamous cell carcinoma. Oral Oncol. mars 2013;49(3):216-23.
209. Fujii N, Shomori K, Shiomi T, Nakabayashi M, Takeda C, Ryoke K, et al. Cancer-associated fibroblasts and CD163-positive macrophages in oral squamous cell carcinoma: their clinicopathological and prognostic significance. J Oral Pathol Med. juill 2012;41(6):444-51.
210. Buddingh EP, Kuijjer ML, Duim RAJ, Bürger H, Agelopoulos K, Myklebost O, et al. Tumor-infiltrating macrophages are associated with metastasis suppression in high-grade osteosarcoma: a rationale for treatment with macrophage activating agents. Clin Cancer Res. avr 2011;17(8):2110-9.
211. Lewis CE, Pollard JW. Distinct role of macrophages in different tumor microenvironments. Cancer Res. janv 2006;66(2):605-12.
212. Shiraishi D, Fujiwara Y, Horlad H, Saito Y, Iriki T, Tsuboki J, et al. CD163 Is Required for Protumoral Activation of Macrophages in Human and Murine Sarcoma. Cancer Research. 2018;78(12):3255-66.
213. Xiao Q, Zhang X, Wu Y, Yang Y. Inhibition of macrophage polarization prohibits growth of human osteosarcoma. Tumour Biol. août 2014;35(8):7611-6.
214. Ségaliny AI, Mohamadi A, Dizier B, Lokajczyk A, Brion R, Lanel R, et al. Interleukin-34 promotes tumor progression and metastatic process in osteosarcoma through induction of angiogenesis and macrophage recruitment. Int J Cancer. juill 2015;137(1):73-85.
215. Zhou Q, Xian M, Xiang S, Xiang D, Shao X, Wang J, et al. All-Trans Retinoic Acid Prevents Osteosarcoma Metastasis by Inhibiting M2 Polarization of Tumor-Associated Macrophages. Cancer Immunol Res. 2017;5(7):547-59.
216. Biteau K, Guiho R, Chatelais M, Taurelle J, Chesneau J, Corradini N, et al. L-MTP-PE and zoledronic acid combination in osteosarcoma: preclinical evidence of positive therapeutic combination for clinical transfer. Am J Cancer Res. 2016;6(3):677-89.
217. Kelleher FC, O'Sullivan H. Monocytes, Macrophages, and Osteoclasts in

Osteosarcoma. J Adolesc Young Adult Oncol. sept 2017;6(3):396-405.
218. Jimmy R, Stern C, Lisy K, White S. Effectiveness of mifamurtide in addition to standard chemotherapy for high-grade osteosarcoma: a systematic review. JBI Database System Rev Implement Rep. 2017;15(8):2113-52.
219. Zhang C, Zheng J-H, Lin Z-H, Lv H-Y, Ye Z-M, Chen Y-P, et al. Profiles of immune cell infiltration and immune-related genes in the tumor microenvironment of osteosarcoma. Aging (Albany NY). 2020;12(4):3486-501.
220. Zanganeh S, Hutter G, Spitler R, Lenkov O, Mahmoudi M, Shaw A, et al. Iron oxide nanoparticles inhibit tumour growth by inducing pro-inflammatory macrophage polarization in tumour tissues. Nat Nanotechnol. 2016;11(11):986-94.
221. Palmerini E, Agostinelli C, Picci P, Pileri S, Marafioti T, Lollini P-L, et al. Tumoral immune-infiltrate (IF), PD-L1 expression and role of CD8/TIA-1 lymphocytes in localized osteosarcoma patients treated within protocol ISG-OS1. Oncotarget. déc 2017;8(67):111836-46.
222. Huang X, Zhang W, Zhang Z, Shi D, Wu F, Zhong B, et al. Prognostic Value of Programmed Cell Death 1 Ligand-1 (PD-L1) or PD-1 Expression in Patients with Osteosarcoma: A Meta-Analysis. J Cancer. 2018;9(14):2525-31.
223. Zhu Z, Jin Z, Zhang M, Tang Y, Yang G, Yuan X, et al. Prognostic value of programmed death-ligand 1 in sarcoma: a meta-analysis. Oncotarget. août 2017;8(35):59570-80.
224. Tawbi HA, Burgess M, Bolejack V, Van Tine BA, Schuetze SM, Hu J, et al. Pembrolizumab in advanced soft-tissue sarcoma and bone sarcoma (SARC028): a multicentre, two-cohort, single-arm, open-label, phase 2 trial. Lancet Oncol. 2017;18(11):1493-501.
225. Toulmonde M, Penel N, Adam J, Chevreau C, Blay J-Y, Le Cesne A, et al. Use of PD-1 Targeting, Macrophage Infiltration, and IDO Pathway Activation in Sarcomas: A Phase 2 Clinical Trial. JAMA Oncol. janv 2018;4(1):93-7.
226. Yuasa T, Kimura S, Ashihara E, Habuchi T, Maekawa T. Zoledronic acid - a multiplicity of anti-cancer action. Curr Med Chem. 2007;14(20):2126-35.
227. Liu M, Sun L-L, Li Y-J, Li H-Y, Zhang J, Li B-H, et al. Trastuzumab enhanced the cytotoxicity of Vγ9Vδ2 T cells against zoledronate-sensitized osteosarcoma cells. Int Immunopharmacol. sept 2015;28(1):160-7.
228. Sugai S, Yoshikawa T, Iwama T, Tsuchiya N, Ueda N, Fujinami N, et al.

Hepatocellular carcinoma cell sensitivity to Vγ9Vδ2 T lymphocyte-mediated killing is increased by zoledronate. Int J Oncol. mai 2016;48(5):1794-804.
229. Park H-M, Cho H-I, Shin C-A, Shon H-J, Kim T-G. Zoledronic acid induces dose-dependent increase of antigen-specific CD8 T-cell responses in combination with peptide/poly-IC vaccine. Vaccine. mars 2016;34(10):1275-81.
230. Wang X, Yan X, Li Y. A meta-analysis of the antitumor effect and safety of bisphosphonates in the treatment of multiple myeloma. Int J Clin Exp Med. 2015;8(5):6743-54.
231. Ahn SG, Kim SH, Lee HM, Lee SA, Jeong J. Survival benefit of zoledronic Acid in postmenopausal breast cancer patients receiving aromatase inhibitors. J Breast Cancer. déc 2014;17(4):350-5.
232. Ory B, Heymann M-F, Kamijo A, Gouin F, Heymann D, Redini F. Zoledronic acid suppresses lung metastases and prolongs overall survival of osteosarcoma-bearing mice. Cancer. déc 2005;104(11):2522-9.
233. Heymann D, Ory B, Blanchard F, Heymann M-F, Coipeau P, Charrier C, et al. Enhanced tumor regression and tissue repair when zoledronic acid is combined with ifosfamide in rat osteosarcoma. Bone. juill 2005;37(1):74-86.
234. Coxon FP, Thompson K, Roelofs AJ, Ebetino FH, Rogers MJ. Visualizing mineral binding and uptake of bisphosphonate by osteoclasts and non-resorbing cells. Bone. mai 2008;42(5):848-60.
235. Heymann D, Fortun Y, Rédini F, Padrines M. Osteolytic bone diseases: physiological analogues of bone resorption effectors as alternative therapeutic tools. Drug Discov Today. févr 2005;10(4):242-7.
236. Heymann D, Ory B, Gouin F, Green JR, Rédini F. Bisphosphonates: new therapeutic agents for the treatment of bone tumors. Trends Mol Med. juill 2004;10(7):337-43.
237. Fornetti J, Welm AL, Stewart SA. Understanding the Bone in Cancer Metastasis. J Bone Miner Res. déc 2018;33(12):2099-113.
238. Qiao H, Wang T -y, Yu Z -f, Han X -g, Liu X -q, Wang Y -g, et al. Structural simulation of adenosine phosphate via plumbagin and zoledronic acid competitively targets JNK/Erk to synergistically attenuate osteoclastogenesis in a breast cancer model. Cell Death Dis. févr 2016;7:e2094.
239. Li X, Sun W, Li J, Wang M, Zhang H, Pei L, et al. Clomipramine causes

osteoporosis by promoting osteoclastogenesis via E3 ligase Itch, which is prevented by Zoledronic acid. Sci Rep. févr 2017;7:41358.
240. Li P, Yang H, Jia N, Jin X, Xu D, Shen Y. [Experimental study on inhibitory effect of zoledronic acid on the action style of the osteoclast]. Sheng Wu Yi Xue Gong Cheng Xue Za Zhi. févr 2017;34(1):78-82.
241. Wang L, Fang D, Xu J, Luo R. Various pathways of zoledronic acid against osteoclasts and bone cancer metastasis: a brief review. BMC Cancer. 3 nov 2020;20(1):1059.
242. Pan B, Farrugia AN, To LB, Findlay DM, Green J, Lynch K, et al. The nitrogen-containing bisphosphonate, zoledronic acid, influences RANKL expression in human osteoblast-like cells by activating TNF-alpha converting enzyme (TACE). J Bone Miner Res. janv 2004;19(1):147-54.
243. Kimachi K, Kajiya H, Nakayama S, Ikebe T, Okabe K. Zoledronic acid inhibits RANK expression and migration of osteoclast precursors during osteoclastogenesis. Naunyn Schmiedebergs Arch Pharmacol. mars 2011;383(3):297-308.
244. Negishi-Koga T, Takayanagi H. Ca2+-NFATc1 signaling is an essential axis of osteoclast differentiation. Immunol Rev. sept 2009;231(1):241-56.
245. Seales EC, Micoli KJ, McDonald JM. Calmodulin is a critical regulator of osteoclastic differentiation, function, and survival. J Cell Biochem. janv 2006;97(1):45-55.
246. Li M, Wang W, Zhu Y, Lu Y, Wan P, Yang K, et al. Molecular and cellular mechanisms for zoledronic acid-loaded magnesium-strontium alloys to inhibit giant cell tumors of bone. Acta Biomater. sept 2018;77:365-79.
247. Shibuya I, Takami M, Miyamoto A, Karakawa A, Dezawa A, Nakamura S, et al. In Vitro Study of the Effects of Denosumab on Giant Cell Tumor of Bone: Comparison with Zoledronic Acid. Pathol Oncol Res. janv 2019;25(1):409-19.
248. Caraglia M, Marra M, Leonetti C, Meo G, D'Alessandro AM, Baldi A, et al. R115777 (Zarnestra)/Zoledronic acid (Zometa) cooperation on inhibition of prostate cancer proliferation is paralleled by Erk/Akt inactivation and reduced Bcl-2 and bad phosphorylation. J Cell Physiol. mai 2007;211(2):533-43.
249. Tassone P, Tagliaferri P, Viscomi C, Palmieri C, Caraglia M, D'Alessandro A, et al. Zoledronic acid induces antiproliferative and apoptotic effects in human pancreatic cancer cells in vitro. Br J Cancer. juin 2003;88(12):1971-8.

250. Cheng J, Yang K, Zhang Q, Yu Y, Meng Q, Mo N, et al. The role of mesenchymal stem cells in promoting the transformation of androgen-dependent human prostate cancer cells into androgen-independent manner. Sci Rep. janv 2016;6:16993.
251. Bergfeld SA, Blavier L, DeClerck YA. Bone marrow-derived mesenchymal stromal cells promote survival and drug resistance in tumor cells. Mol Cancer Ther. avr 2014;13(4):962-75.
252. Baud'huin M, Duplomb L, Ruiz Velasco C, Fortun Y, Heymann D, Padrines M. Key roles of the OPG-RANK-RANKL system in bone oncology. Expert Rev Anticancer Ther. févr 2007;7(2):221-32.
253. O'Donnell JL, Joyce MR, Shannon AM, Harmey J, Geraghty J, Bouchier-Hayes D. Oncological implications of hypoxia inducible factor-1alpha (HIF-1alpha) expression. Cancer Treat Rev. oct 2006;32(6):407-16.
254. Salaroglio IC, Campia I, Kopecka J, Gazzano E, Orecchia S, Ghigo D, et al. Zoledronic acid overcomes chemoresistance and immunosuppression of malignant mesothelioma. Oncotarget. janv 2015;6(2):1128-42.
255. Dass CR, Ek ETH, Choong PFM. Human xenograft osteosarcoma models with spontaneous metastasis in mice: clinical relevance and applicability for drug testing. J Cancer Res Clin Oncol. mars 2007;133(3):193-8.
256. Labrinidis A, Hay S, Liapis V, Ponomarev V, Findlay DM, Evdokiou A. Zoledronic acid inhibits both the osteolytic and osteoblastic components of osteosarcoma lesions in a mouse model. Clin Cancer Res. mai 2009;15(10):3451-61.
257. Heymann M-F, Lezot F, Heymann D. Bisphosphonates in common pediatric and adult bone sarcomas. Bone. oct 2020;139:115523.
258. Junankar S, Shay G, Jurczyluk J, Ali N, Down J, Pocock N, et al. Real-time intravital imaging establishes tumor-associated macrophages as the extraskeletal target of bisphosphonate action in cancer. Cancer Discov. janv 2015;5(1):35-42.
259. Zhu W, Xu R, Du J, Fu Y, Li S, Zhang P, et al. Zoledronic acid promotes TLR-4-mediated M1 macrophage polarization in bisphosphonate-related osteonecrosis of the jaw. FASEB J. avr 2019;33(4):5208-19.
260. Comito G, Pons Segura C, Taddei ML, Lanciotti M, Serni S, Morandi A, et al. Zoledronic acid impairs stromal reactivity by inhibiting M2-macrophages polarization and prostate cancer-associated fibroblasts. Oncotarget. janv 2017;8(1):118-32.

261. Xiao Y, Palomero J, Grabowska J, Wang L, de Rink I, van Helvert L, et al. Macrophages and osteoclasts stem from a bipotent progenitor downstream of a macrophage/osteoclast/dendritic cell progenitor. Blood Adv. oct 2017;1(23):1993-2006.

UNIVERSITE BIOLOGIE BRETAGNE SANTE LOIRE

UNIVERSITÉ DE NANTES

Titre : **Étude de l'impact de l'environnement osseux dans le développement des ostéosarcomes des mâchoires, et ciblage thérapeutique sur modèles précliniques**

Mots clés : Ostéosarcome, modèle animal, environnement, remodelage, immunité

Résumé : L'ostéosarcome est la tumeur osseuse maligne primitive la plus fréquente. L'ostéosarcome des mâchoires (OsM) présente une survenue plus tardive que les ostéosarcomes des os longs (OsOL), un potentiel métastatique moindre et une survie supérieure. L'objectif de notre travail était de (i) créer des modèles murins d'OsM, (ii) de comparer le microenvironnement tumoral des OsM et des OsOL à partir des modèles précliniques et de tissue micro-arrays (TMA) issus de biopsies de patients, et (iii) de tester des molécules thérapeutiques. Des modèles syngéniques et xénogéniques originaux d'OsM ont été développés chez la souris. Ces modèles étaient semblables à la pathologie humaine en ce qui concerne les paramètres histomorphométriques.

L'analyse des TMA a révélé des différences entre OsM et OsOL en ce qui concerne le remodelage osseux (RANKL), la vascularisation (CD146+) et la présence de cellules géantes multinucléées (CD68+). La présence de macrophages (CD163+) était associée à une moindre survie globale des patients atteints d'OsM (p=0,02). Aucune corrélation n'a été trouvée entre l'infiltrat lymphocytaire T ($CD8^+/CD4^+$) et la survie des patients. L'utilisation de l'acide zolédronique dans le modèle xénogénique (HOS1544) d'OsM a montré une augmentation non significative de la croissance tumorale et une augmentation du nombre de métastases pulmonaires (p=0,02).

Le ciblage de l'environnement immunologique pourrait représenter une piste prometteuse pour le traitement des OsM.

Title: **Impact of bone microenvironment in development of jaw osteosarcoma, therapeutic screening on preclinical models**

Keywords: Osteosarcoma, animal models, tumor microenvironment, remodeling, immunity

Abstract: Osteosarcoma is the most common primary cancer of bone. Jaw osteosarcoma (JOs) differs from long bones osteosarcoma (LBOs) in a later onset, a lower metastatic potential and a better overall survival. The aim of our work was to (i) develop specific animal models of JOs, (ii) compare the tumor microenvironment between the two sites in animal models and from human biopsies on tissue micro-arrays (TMA), and (iii) test new drugs in JOs. A syngenic and a xenogenic original models of Jos were created in mice. These models were similar to the human pathology regarding the morphometric analysis by microCT, and according to the pathologic parameters. The TMA analysis revealed differences between JOs and LBOs regarding the bone remodeling (RANKL), the vascularization (CD146+) and the presence of giant cells (CD68+). The identification of macrophages (CD163+) in human samples was associated with worse prognosis in patients with JOs (p=0.02). No correlation was found between the T lymphocytes ($CD8^+/CD4^+$) and the global survival of the patients. The use of zoledronic acid in the xenogenic model (HOS1544) of JOs induced a non-significant increase of tumor volumes in mice, and a significant increase in lung metastasis (p=0.02). Targeting the immunological environment could represent a promising approach for the treatment of JOs.